Jodinjectionen in den Glaskörper von Hunden.

Eine experimentelle Studie zu Schoeler's „Operativer Behandlung und Heilung der Netzhautablösung."

Inaugural-Dissertation,

der

medicinischen Facultät der Universität Jena

zur

Erlangung der Doctorwürde

in der Medicin, Chirurgie und Geburtshülfe

vorgelegt von

Walter Wolff

aus Berlin.

Leipzig

Wilhelm Engelmann

1894.

LELAND STANFORD JUNIOR UNIVERSITY
JUL 31 1894
LIBRARY

Jodinjectionen in den Glaskörper von Hunden.

Eine experimentelle Studie zu Schoeler's „Operativer Behandlung und Heilung der Netzhautablösung."

Inaugural-Dissertation,

der

medicinischen Facultät der Universität Jena

zur

Erlangung der Doctorwürde

in der Medicin, Chirurgie und Geburtshülfe

vorgelegt von

Walter Wolff

aus Berlin.

Leipzig

Wilhelm Engelmann

1894.

Genehmigt von der medicinischen Facultät der Universität Jena auf Antrag des Herrn Prof. Wagenmann.

Jena, den 20. März 1894.

Dr. W. Biedermann,
z. Z. Dekan.

Separat-Abdruck

aus v. Graefe's Archiv für Ophthalmologie, XL. Band, 2. Abth.

Meinem Vater.

Digitized by the Internet Archive
in 2026

https://archive.org/details/IA40153320_0008

Bei der Trostlosigkeit unserer Heilbestrebungen bezüglich der Ablatio retinae ist die Schoeler'sche Methode der Jodinjectionen in den Glaskörperraum mit berechtigtem Aufsehen begrüsst und von einer ganzen Reihe von Autoren angewandt und nachgeprüft worden. Mehrere unter diesen haben sich rühmend über dieselbe ausgesprochen, haben von Erfolgen berichtet, die sie mit ihrer Hilfe erzielt hatten, einige ohne von einer späteren Aenderung ihres Standpunktes ausdrücklich Kenntniss zu geben. Freilich haben sich allmählich die Meinungen mehr und mehr gegen das Verfahren gerichtet, die Meisten, welche dasselbe einer Nachprüfung unterzogen, haben es wieder bei Seite gelegt, und es hat nicht an Stimmen gefehlt, welche nicht nur den Nutzen bestritten, sondern warnend auf schwere Gefahren hinwiesen. Doch ist die Methode nicht von Allen verlassen worden und diejenigen, welche sich von derselben abwandten, haben sich in ihrem Endurtheil nur von einer geringeren oder grösseren Zahl von praktischen

Misserfolgen bestimmen lassen. Damit ist aber noch nichts im Prinzip entschieden. Die Geschichte der Medizin, selbst die neueste, enthält belehrende Beispiele von anfänglicher Ueberschätzung eines Mittels oder Verfahrens, welche gefolgt wurde von entschiedener Abweisung desselben auf Grund praktischer Misserfolge; bis dann die wissenschaftliche Bearbeitung die Grenzen seiner Anwendbarkeit und die graduellen Abstufungen der Applikation kennen lehrte, oder bis sie aus der Summe der Bestandtheile etwas Einzelnes herausgriff, was sie als Bereicherung unseres Könnens ein für alle mal festlegte. Freilich sind auch Thierversuche mit Jodinjectionen gemacht worden, so von Schoeler selbst und von Pflüger, aber diese sind selbst bei gleicher Thierspezies, wie auch Pflüger in einem am 21. Jan. 1890 im med.-pharmac. Bezirksverein in Bern gehaltenen Vortrage hervorhebt, so verschieden ausgefallen, dass sie keinen Anhalt für eine sichere Verwerthung bieten, und dann ist, soweit ich die Literatur übersehe, nirgends eine genaue anatomische Untersuchung eines derart behandelten Thier- oder Menschenauges veröffentlicht worden.

Nun ist in einzelnen der veröffentlichten Fälle doch ohne Zweifel eine, wenn auch nicht absolute und dauernde, so doch relative und zeitweilige Heilung zu Stande gekommen; und zwar unter Beschränkung der Jodeinwirkung auf einen engen Bezirk, ohne weitere Schädigung des übrigen Auges, ein Beweis, dass die Anwendung des Jods als solche noch nicht unter allen Umständen deletäre Wirkungen auf das Auge ausüben muss. Und die Bildung einer durch „adhäsive Entzündung“ geschaffenen lokalen Fixation der Netzhaut auf ihrer Unterlage, welche nach den Beobachtungen verschiedener Autoren erzielt werden kann, ist als solche, ganz abgesehen von den sonstigen heilsamen oder deletären Wirkungen der Injectionen, doch immerhin etwas Positives in unserem Suchen nach Mitteln,

mit denen sich jene so schwere und aussichtslose Erkrankung beeinflussen liesse. Möglich, dass sich gerade an diesen Punkt weitere Bestrebungen anknüpfen liessen, selbst wenn die Schoeler'sche Methode als Ganzes aufzugeben wäre. Diese Frage dürfte doch einer Prüfung werth sein.

Einer von den Wegen, der Beantwortung dieser Frage näher zu kommen, schien nun der zu sein, dass man einer Reihe von Thieren Injectionen machte, klinisch beobachtete, und dann eine anatomische Analyse folgen liess. Ich habe auf die Anregung meines Lehrers, des Herrn Professor Dr. Kuhnt, im Laboratorium der Jenenser Augenklinik diesen Weg beschritten. Als Versuchsthiere wählte ich Hunde. Ich habe im Ganzen in 12 Hundeaugen injicirt. Bevor ich die Krankengeschichten und anatomischen Befunde folgen lasse, möchte ich Einiges über die Versuchsmethode vorausschicken.

Die Operationen an den Hunden wurden in Aethernarkose ausgeführt, nachdem ich 10 Minuten vor Beginn der Narkose zwei Pravaz'sche Spritzen einer 3 %igen Morphiumlösung, also im Ganzen die doppelte Maximaldosis für den Menschen, unter die Haut des Rückens injicirt hatte. Ohne vorherige Morphiumgabe erlebt man selbst bei Aethernarkose leicht Todesfälle und zwar gleich im Anfang, offenbar in Folge des heftigen Widerstandes der Thiere und der hastigen, tiefen Inspirationen, wobei ich unentschieden lassen will, ob die Todesursache in einer Respirations- oder einer Herzlähmung zu suchen sei; jedenfalls hat die sofort bei Aufhören der Respiration vorgenommene, lange fortgesetzte künstliche Athmung in den Fällen, die mir im Anfang vorkamen, nie den geringsten Erfolg gehabt. Nach begonnener Narkose wurden die Hunde aufgeschnallt. Das Injectionsinstrument war die von Dr. Beck modificirte Pravaz'sche Spritze, die sogenannte Mikrosyringe, mit gerader Canüle, deren Spitze durch einen kleinen Arrêt eine bestimmte Länge gegeben werden konnte. Nur einmal benutzte ich die von Schoeler angegebene hakenförmige Messercanüle, legte sie aber wieder bei Seite, weil sie mir zu unhandlich erschien. Ich komme bei dem betreffenden Fall darauf zurück und lasse nun die Krankengeschichten folgen:

Auge I.

Kleiner, etwa halbjähriger Hund. Linkes Auge.

Die äussere Betrachtung, wie die ophthalmoskopische Untersuchung vor der Injection ergiebt normale Verhältnisse.

In Narkose wird zunächst eine Lidspaltenerweiterung vorgenommen, um den Sperrelevateur bequem einsetzen zu können. Die Nickhaut, welche sich bei den Untersuchungen oft störend vorlegt, wird abgetragen. Ca. 2 mm oberhalb des oberen Cornealrandes wird die Conjunctiva bulbi horizontal in der Ausdehnung eines halben Centimeters eingeschnitten und von der Wunde aus nach hinten zu wie bei einer Schieloperation (subconjunctival) losgelöst. Sodann wird bei stark abwärts gerolltem Bulbus von der Mitte der Wunde aus die Conjunctiva sagittal bis in die Uebergangsfalte eingeschnitten; an einer durch die Superiorsehne gelegten Schlinge zieht ein Gehülfe den Augapfel möglichst weit nach unten, die Sklera wird unmittelbar nach innen vom Muskel an der am weitesten nach hinten gelegenen, noch eben zugänglichen Stelle frei gelegt und hier die gerade Canüle in der Richtung auf die Bulbusmitte eingestochen. Mit Hülfe des an der Canüle angebrachten Arrêt ist der Spitze eine Länge von 9 mm gegeben, die Menge der injicirten Jodtinktur beträgt 2 Theilstriche = 3 Tropfen. Es wird sehr langsam und ohne Anwendung von stärkerem Druck injicirt. In dieser Weise wurden an sämmtlichen Augen, mit geringfügigen Modifikationen und mit Ausnahme des einen Falles, in welchem die Schoeler'sche Canüle angewandt wurde, die Injectionen ausgeführt.

Die ophthalmoskopische Untersuchung sofort nach der Einspritzung ergiebt folgendes Bild:

Fast genau von oben erstreckt sich, intensiv rothbraun leuchtend, die Jodwolke in Gestalt eines stumpfen Kegels ca. 2 Papillenbreiten weit in das Gebiet des hellgrünen Tapetums hinein, von dem sie sich scharf abhebt. Die Kegelspitze deutet die Stelle des Einstichs an. Die Ausbreitung der Basis nach der Peripherie der oberen Bulbushälfte hin ist nicht zu übersehen. Der nach unten an die Kegelspitze angrenzende Theil der Retina ist gelbgrün verfärbt und zeigt Unterbrechung des Blutstroms in einigen kleinen Gefässästchen. In den nächsten 2 Tagen fand unter Abblassung der Jodwolke, welche erst hellbräunlich, gelbgrau wurde, um dann einer diffuseren grauen Glaskörpertrübung Platz zu machen, ein weiterer Fortschritt

der Retinitis nach der papillaren Seite zu statt, unter gleichzeitigem Auftreten kleiner Haemorrhagieen in dem betroffenen Bezirke. Am dritten Tage beginnt sich eine querverlaufende Retinalfalte etwa $1\frac{1}{2}$ Papillendurchmesser oberhalb der Papille vorzuwölben. Am sechsten Tage findet sich am oberen Rande dieser Falte eine Blutung. Oberhalb der Falte giebt der Hintergrund, auch in dem Gebiete des ursprünglichen grünen Tapetumreflexes, überall einen dumpfen rothgrauen Widerschein, Details sind nicht zu erkennen. Die Retinatrübung reicht unterhalb der Falte bis an die Papille, welche selbst geröthet, aber in ihren Contouren deutlich erscheint; unterwärts der Papille finden sich, so weit durch den leicht trüben Glaskörper zu erkennen, normale Verhältnisse. Eine am zweiten Tage aufgetretene dreiblättrige Linsentrübung in der hinteren Corticalis, entsprechend dem Linsenstern angeordnet, schwand wieder vollständig bis zum sechsten Tage. Das Bild blieb sonst im Wesentlichen unverändert bis zum zehnten Tage, an welchem der Hund getödtet und das Auge enucleiirt wurde. Härtung in Müller'scher Flüssigkeit. —

Die anatomische Untersuchung ergab makroskopisch ziemlich starke Schrumpfung und in den oberen vorderen Parthien stärkere Verdichtung des Glaskörpers. In der horizontal angelegten Durchschneidungsebene des Bulbus erscheint der Glaskörper von der Ora serrata der temporalen Seite bis in die Nähe der Papille bogenförmig von der Retina abgelöst und diese Ablösung erstreckt sich sowohl nach oben wie nach unten eine grössere Strecke weit in die Tiefe der Bulbushälften hinein. Im Uebrigen liegt er locker der Netzhaut an; nach vorn zu ist er überall an der hinteren Linsenkapsel fixirt. — Die Netzhaut ist auf der lateralen Seite vom Aequator bis zur Papille in einem, im Scheitel 2,6 mm hohen Bogen von der Chorioidea abgehoben. Diese Amotio reicht auf der unteren Bulbushälfte bis ca. 5 mm unterhalb der Schnittebene; in der oberen bemerkt man 3—4 mm oberhalb der Schnittebene einen Einriss der Retina, welcher von der Ora bis fast zur Papille sich ausdehnt. Der untere Rand des Risses ist nach unten zu glaskörperwärts eingerollt und liegt frei in dem Raume der bogenförmigen Glaskörperabhebung. Etwaige Fixationen der Retina an den geschrumpften Glaskörper oberhalb der Risstelle entziehen sich am makroskopischen Präparat der Beurtheilung. Der Raum zwischen abgelöster Retina und Chorioidea ist makroskopisch frei von Exsudaten. Auf der nasalen

Seite liegt die Netzhaut unmittelbar vor der Chorioidea und es ist zunächst nicht zu entscheiden, ob die geringfügige Spaltbildung zwischen Ader- und Netzhaut auf die Rechnung der Präparation zu setzen oder intravitalen Veränderungen zuzuschreiben ist.

Mikroskopische Untersuchung.

An den sagittal angelegten Schnitten, welche noch medial von der Rissstelle der Retina liegen, erhält man eine gute Uebersicht der von unten nach oben bezw. von hinten nach vorn zunehmenden Veränderungen dieser Haut in ihrer Continuität. Im Gegensatz zu den unterhalb der Papille gelegenen Netzhautpartien, über die später gesprochen werden soll und die im Ganzen sich von der Norm weniger entfernen, zeigt der obere, abgelöste Theil höchstgradige Zerstörungen. Oberhalb der Papille, welche selbst nur geringe Kernvermehrung ihres interstitiellen Gewebes erkennen lässt, sieht man zunächst zwar noch für eine kurze Strecke deutlich die einzelnen Schichten der Retina, mit Ausnahme der Stäbchenzapfenschicht, wohl geordnet und scharf gezeichnet. Die Stäbchenschicht ist unmittelbar von der Papille beginnend gänzlich zerfallen; nur spärliche, unkenntliche, körnige Reste derselben sitzen hie und da der Limitans externa auf. In dem Winkel zwischen abgehobener Retina und Chorioidea, von der Papille bis wenige Papillarbreiten aufwärts, ist eine im Ganzen structurlose, hier körnige, dort grob netzförmige Masse eingelagert, in welcher grosse Pigmentkugeln, z. Th. auch stark pigmentirte Wanderzellen, unpigmentirte Leukocyten und rothe Blutkörperchen in mässiger Menge eingebettet sind. Weiter nach oben fehlen im mikroskopischen Präparat sichtbare Exsudationsmassen vollständig, abgesehen von der später zu beschreibenden Stichstelle. — In der Netzhaut selbst nehmen nun die Veränderungen nach oben hin in schneller Progression zu. Schon 2 Papillarbreiten oberwärts des oberen Papillarrandes beginnen nach einander Nerven- und Ganglienschicht, innere und äussere granulirte Schicht unkenntlich zu werden.

Die Körnerschichten, deren Elemente zunächst noch deutlich und wohl tingirbar, erscheinen zusammengeflossen, die einzelnen Körner auseinander gedrängt, das ganze Gefüge gelockert. Ein Netz spärlicher, unregelmässig angeordneter Faserzüge, wohl Reste des in seiner spezifischen Structur nicht mehr erkennbaren Stützgewebes, halten diese Ueberbleibsel der Re-

tinaschichten zusammen; hierbei erscheint, entsprechend der erwähnten Auflockerung der Körnerschichten, im Ganzen die Dicke der Retina nicht verringert. Doch dies nur für eine kurze Strecke. Alsbald verschwinden wie mit einem Schlage auch die sämmtlichen Elemente der Körnerschichten und aus der mittleren Dicke der Retina heraus erhebt sich, im Schnittpräparat mit schlankem Stiele beginnend und etwa 2 mm weiter auf- und vorwärts mit keulenartiger Anschwellung endend, ein kernreiches Bindegewebe, in welchem neben frischen Bindegewebssprossungen und spärlichen neugebildeten Blutgefässen reichlich freie Zellen sich vorfinden, Leukocyten von der gewöhnlichen Grösse der weissen Blutkörperchen, meist mit einem, seltener mit zwei Kernen, sodann aber Zellen in wechselnder Grösse bis zu vier- und fünffach grösserer Flächenausbreitung mit 1—6 grossen ovalen Kernen. Von letzteren zeigen einige deutlich gekörnten Protoplasmaleib, andere enthalten Reste von rothen Blutkörperchen, noch andere grössere oder geringere Mengen von Pigmentkörnchen. Auch freie Pigmentkörnchen finden sich eingestreut neben grossen kugeligen mit Pigment vollgepfropften Gebilden, welche ich nach mannichfachen vergleichenden Beobachtungen für versprengte und in ihrer Form veränderte Pigmentepithelzellen ansprechen möchte, obwohl nur an einigen pigmentärmeren dieser Gebilde sich deutlich ein Kern nachweisen lässt. Schliesslich finden sich in diesem Gewebe in Menge, zerstreut oder in Gruppen aneinander gelagert, rothe Blutkörperchen, welche im Ganzen gut die Eosinfärbung annehmen, zum anderen Theil in Schrumpfung begriffen sind und sich schlecht färben. — Auch Reste von alten Blutgefässen beobachtet man, deren Wandungen verwaschene Structur bieten und deren Kerne sich mit Haematoxylin nicht mehr färben.

Das Ende der beregten kolbigen Anschwellung dieses Gewebes liegt in den Schnitten, die durch die Papille gehen, ca. 4 mm oberhalb des oberen Papillenrandes. Darüber hinaus finden sich bis in die Gegend der Ora serrata nur noch Conglomerate von zelligen Elementen ohne faseriges Bindegewebe, welche, so wie die letztbeschriebene, in ausgedehntem Maasse bindegewebig entartete Parthie mit der Peripherie des retrahirten Glaskörpers fest verkittet sind: — ebendieselben zelligen Elemente wie die oben aufgeführten, nur ohne Einlagerung in ein festeres Gewebe. — Diesem, bald breiteren, bald schmäleren, hier und da lückenhaften Zuge aus der Retina

hervorgegangener Degenerationsprodukte mischen sich erst wieder in unmittelbarer Nähe der Ora serrata Bindegewebssprossungen und Gefässe bei, welche zum Theil aus der ganz circumscript gewucherten Choriocapillaris hervorgehen. Nach vorn von der Ora serrata hat sich die Zerstörung des retinalen Antheiles des Corpus ciliare nur auf die nächste Umgebung beschränkt, woselbst die inneren Schichten der Uvea, leicht gewuchert, frei zu Tage liegen; aber noch innerhalb des Gebietes des Orbiculus ciliaris stellt sich das retinale Epithel sammt dem Pigmentblatt wieder ein und überzieht gleichmässig und wohlausgebildet die Ciliarfortsätze.

Wie erwähnt, liegt den vorderen, stark bindegewebig veränderten Theilen der Netzhaut in unseren durch die Papille gehenden Schnitten der Glaskörper innig an und zwar ungefähr von da an, wo die ursprünglichen Retinaelemente verschwinden und mit dünnem Stiel sich jenes festere Bindegewebe aus der Mitte der Netzhautdicke heraus entwickelt. Je weiter sich die Schnitte von der Papillenebene lateral und medial entfernen, desto weiter wird nun die Grenze zwischen diesen stark degenerirten Parthieen und denjenigen, welche normale Elemente in grösserer Ausdehnung noch zeigen zu Gunsten der letzteren nach vorn verschoben; entsprechend verschiebt sich auch die hintere Grenze der Verlöthung mit dem Glaskörper allmählich weiter nach vorn. Der Stiel, wie ich den Querschnitt des hinteren Teiles der degenerirten Parthie kurz bezeichnen will, wird medialwärts immer dünner; schliesslich reisst derselbe an seinem Ansatze und es schiebt sich zwischen beide Theile keilförmig verdichteter Glaskörper. So liegt nun in der ganzen Ausdehnung des Netzhautrisses, von welchem makroskopisch nur der untere Rissrand als eine frei in den von Glaskörper entblössten Raum hineinragende Rolle deutlich erkannt wurde, der vordere Theil, stark degenerirt, nach wie vor dem Glaskörper an, der hintere untere, in welchem die Körnerschichten, aber auch Elemente der anderen Schichten noch vorhanden sind, hat sich eingerollt, und die Windungen der Rolle sind zum Theil durch feinkörniges und mit freien Zellen untermischtes Exsudat an einander geklebt.

Der Glaskörper ist, wie schon makroskopisch bemerkbar, im oberen Theile des Bulbus stärker verdichtet. Die Verdichtung stellt sich mikroskopisch dar als ein, sowohl bei intensiver Eosintinktion wie bei längerer Einwirkung von Haematoxylin blass und diffus sich färbendes System von flach oder stark

wellig gekrümmten, stärkeren oder schwächeren, parallel verlaufenden oder netzförmig sich durchflechtenden Linien, welche an Fibrinfasern erinnern; indessen scheidet sich diese Glaskörperverdichtung so scharf von dem an einigen circumscripten Stellen dem Ciliarkörper aufgelagerten deutlich fibrinösen Exsudat, und es fehlt in diesem Auge, mit Ausnahme dieser circumscripten Stellen und wie wir gleich sehen werden, der nächsten Umgebung der Stichstelle, so vollkommen an fibrinösen Gerinnungen etwa zwischen der abgehobenen Retina und der Chorioidea oder innerhalb der letzteren, dass es schwer verständlich wäre, wie lediglich in den Glaskörper hinein eine dem beschriebenen Netzwerk an Ausdehnung entsprechende Fibrinexsudation hätte stattfinden sollen. Zudem sieht man die Linien nach den weniger verdichteten Glaskörperpartheien zu immer deutlicher den Charakter diffuser Streifen annehmen, welche nichts von dem körperlich scharf gezeichneten Bilde der Fibrinbalken an sich haben, sondern den Eindruck erwecken, dass es sich um unregelmässige Verdichtung des Glaskörpergewebes selbst handle, wobei die einzelnen Theile ein verschiedenes Lichtbrechungsvermögen erhalten. Letztere Annahme stützte sich mir durch mehrfache anderweitige Betrachtungen: Einmal fand sich diese Wellenlinien- und Netzzeichnung auch bei den übrigen Augen, theils scharf ausgesprochen, theils nur angedeutet, wo es sich nur immer nach der klinischen Beobachtung und dem makroskopischen Befunde um Schrumpfungsvorgänge im Glaskörper handelte, stets deutlich von etwaigen daneben vorhandenen entzündlichen Gerinnungsproducten geschieden; nicht im Einzelnen, wie Fibrinfäden, gefärbt, sondern diffus zugleich mit der zwischenliegenden Substanz, und wo die Verdichtung nicht sehr stark war, meist nur von zarter Tinktion. Theilweise erkannte man ferner in ophthalmoskopisch wie anatomisch deutlich sichtbaren circumscripten Trübungen des Corpus vitreum, zumal in der Umgebung des in den Glaskörper ragenden Stichcanalendes, derartige Linien und Netze recht gut bei Betrachtung der Schnitte in Alkohol oder Wasser; und machte dann die störende Bemerkung, dass bei Aufträuflung von Carbolxylol diese Strukturen verschwanden, doch wohl, weil dadurch die feineren Unterschiede in der Lichtbrechung ausgeglichen wurden. Endlich kommt hinzu, dass eine postmortale Injection in den Glaskörper ganz ähnliche Schrumpfungserscheinungen bewirkt, wie die hier beobachteten, wodurch also die Möglichkeit erwiesen wurde, dass derartige Veränderungen

ohne entzündliche Ausschwitzungen zu Stande kommen können, und fernerhin somit, dass eine energische Retraction des Glaskörpers statthaben kann ohne wirkliche bindegewebige Umwandlung desselben. Auch nach letzterer Richtung wurden die Schnitte durchforscht; in der That wurden nirgends in dem Gewirr von Fasern etwa zugehörige Kerne gefunden, nirgends eine Andeutung von bindegewebiger Neubildung als Grund von Verdichtung und Schrumpfung beobachtet, soweit es sich eben um die beschriebene Wellenlinien- und Netzzeichnung handelte.

Inwieweit sich etwa diese zum Theil intensive Verdichtung des Glaskörpergewebes in Folge Einwirkens der Jodtinctur erklären lässt aus dem stärkeren Eiweissgehalt, der den Raubthierglaskörper gegenüber dem menschlichen auszeichnet, vermag ich nicht zu sagen.

Um zu unserem Auge zurückzukehren, so finden sich nun in dessen Glaskörper, sowohl an den stark, wie an den weniger verdichteten Stellen, überall aber mehr in den peripheren Parthieen als im centralen Theile verstreut, mannigfache zellige Elemente frei suspendirt. Wanderzellen der verschiedensten Grösse, rothe Blutkörperchen, Körnerzellen und pigmentirte Zellen von dem oben beschriebenen Charakter. Im Ganzen wird ihre Zahl nach unten, über die Papille hinaus, sehr viel geringer. —

Eine durch besondere Form oder Dichtigkeit sich auszeichnende Glaskörpertrübung, welche der Lage des Stichcanals im Glaskörper entspräche, ist mikroskopisch nicht nachzuweisen.

Die Chorioidea nebst Pigmentepithel, welch' letzteres im Gebiete der Ablatio stets auf der chorioidealen Seite zurückblieb, lässt unterhalb der Papille keine Abweichung von der Norm erkennen. Auch oberhalb ist das Pigmentepithel auf einige mm weit noch erhalten, wenngleich die in den freien Ablösungsraum hineinragenden Epithelzellen schon in kurzer Entfernung vom Papillenrande unregelmässige Form annehmen: neben flachen findet man sehr hohe, z. B. kolbig anschwellende Zellen (einige so dünn gestielt und glaskörperwärts so kuglich gestaltet, dass man an ihnen den Uebergang zu den gänzlich losgelösten und oben beschriebenen, frei in die Retina verschwemmten oder — gewanderten, grossen Pigmentzellen zu erkennen vermeint), neben grossen kleinere, hie und da sieht man auch eine Lücke in der Continuität der Zellreihe. Die Kerne des Epithels sind überall gut gefärbt und, oberhalb der Papille, von da ab wo sie dem Tapetum lucidum aufliegen,

wegen des hier normalerweise fast gänzlichen Pigmentmangels der Epithel-Zellen sehr deutlich zu erkennen. Mit dem Aufhören des Pigmentepithels, etwa 3 mm oberhalb der Papille, beginnt, — während die übrigen Schichten der Chorioidea einschliesslich des Tapetums noch keine weitere Veränderung bieten, — sich der Capillarschicht, welche selbst unter Zunahme ihrer Elemente leicht verdickt ist, ein Gewebe aufzulagern, das nicht wenig an die gegenüberliegenden bindegewebig umgewandelten Netzhautreste erinnert. Es zeigt dieselben langgestreckten Spindelkerne, welche jene zum Teil charakterisirten; und es liegt nur in derjenigen Ausdehnung auf der Chorioidea, über welche auch die bindegewebige Entartung der Retina sich erstreckt. Freilich besteht es nur aus jungem Fasergewebe ohne die mannigfachen zelligen Einlagerungen die dort sich fanden, selbst da noch, wo auf der gegenüberliegenden retinalen Seite nur frei einander angelagerte zellige Elemente oder früheste Stadien der Bindegewebsbildung beobachtet wurden. Auch Pigmentirung dieses Gewebes wird so weit vermisst, als die äusseren Schichten der Chorioidea noch normales Gefüge aufweisen. Erst wo das nicht mehr der Fall ist, sieht man, wie sich längs der Gefässe, welche das Tapetum durchziehen um die Verbindung zwischen den kleineren Arterien und Venen mit der Capillarschicht zu vermitteln, einzelne Pigmentkörner und Conglomerate von Pigmentkörnern, ohne in Wanderzellen eingeschlossen zu sein, bis in die Capillarschicht und das ihr aufgelagerte Bindegewebe hinein erstrecken. — Etwa in der Mitte zwischen Papille und Ora serrata erscheint auch das Tapetum hochgradig verändert, um bald gänzlich zu Grunde zu gehen. Kurz zuvor bemerkt man auch in den äusseren Chorioidealschichten eine stärkere Gefässinjection mit z. Th. nicht unerheblicher Erweiterung einzelner Gefässe und eine Volumszunahme der Chorioidea im Ganzen. Diese Zunahme geht ohne eine Vermehrung der vorhandenen oder eine Einlagerung fremder, zelliger, Elemente einher. Sie ist vielmehr allein abhängig von einer Auseinanderdrängung oder Auflockerung des ganzen Gewebes, wie sie etwa durch eine stärkere entzündliche Durchfeuchtung zu Stande gebracht sein möchte. Besonders charakteristisch ist dabei das Verhalten der Pigmentzellen. Die Chorioidea des Hundes ist im Grossen und Ganzen sehr reich an Pigment. Die Lagen der Pigmentzellen sind im Stroma so angeordnet, dass sie als fast continuirliche, nur durch die Gefässquerschnitte unterbrochene, dicht auf einander gelagerte

Lamellen imponiren, welche nur schmale, von zarten Faserzügen des Stromes ausgefüllte, Zwischenräume frei lassen. Die Kerne der Pigmentzellen zu erkennen und die einzelnen Zellgrenzen wahrzunehmen ist nicht ganz leicht. Die Lamellen haben tiefbraune, fast schwarze Färbung. An solchen Stellen dagegen wie hier haben sich die Lamellen aufgelöst in Reihen grosser, plumper, unregelmässiger Zellen, deren Kerne deutlich hervortreten, deren Pigment aus einzelnen kurzovalen Körnern von heller brauner, bisweilen fast gelber Farbe zusammengesetzt erscheint. Zwischen den Pigmentzellen, die dem ganzen Chorioidealdurchschnitt ein wolkig geballtes Aussehen geben im Gegensatze zu der klaren Lamellenzeichnung der normalen Aderhaut, hat auch die Deutlichkeit des in glatten Zügen angeordneten Stromas gelitten; meist sind in Folge der unregelmässigen Ueberlagerung durch die geschwellten Pigmentzellen nur kurze Stücke des Bindegewebes in ihrer Continuität zu sehen. —

Sehr bald tritt nach vorne zu eine wirkliche entzündliche Wucherung der bindegewebigen Elemente an die Stelle, unter Zugrundegehen des normalen Gewebsgefüges. Schliesslich stellt die ganze Chorioidea in allen ihren Schichten, mit den Auflagerungen an der Innenseite eine fibrillär-bindegewebige Masse mit spärlichen Gefässen und unregelmässiger Pigmentirung dar, ohne dass jedoch der perichorioidale Raum ausser mässiger Kernvermehrung eine wesentliche Mitbetheiligung erkennen lässt. —

So gelangen wir in die Nähe der Einstichstelle, welche auf der Strecke zwischen Papille und Ora serrata auf der Grenze des zweiten und dritten Drittels gelegen ist. —

Die Stichstelle imponirt als ein im Durchschnitt 0,3 mm breiter Canal, welcher Sklera und Chorioidea durchsetzt, und sowohl beim Durchschnitt durch letztere Haut als auch in der Höhe der oberflächlichen Skleralschichten sich sanduhrförmig erweitert. Ausgefüllt wird derselbe durch eine bei schwacher Vergrösserung homogen erscheinende, bei stärkerer feinkörnige Masse, welche sich mit Eosin rosa färbt. Diese Masse breitet sich auf der inneren Chorioidaloberfläche nach vorn zu etwa einen halben, nach hinten mehr als einen mm weit aus in einer durchschnittlichen Dicke von 0,15 mm; nach den Grenzen zu läuft sie in einen scharfen, der Chorioidea aufliegenden Rand aus. Auf der äusseren Skleraloberfläche findet sich in gleicher Weise eine, wenn auch viel weniger ausgedehnte, flach

knopfförmige Ausbreitung, die nach hinten zu etwas weiter reicht, als nach vorn. Ueberdeckt wird diese episklerale Ausbreitung der Masse durch eine ungefähr 0,5 mm dicke Gewebsschicht, welche z. Th. aus jungem Granulationsgewebe, z. Th. schon aus fibrillärem Narbengewebe besteht. Indem sich dieses Gewebe an den Rändern der knopfförmigen Ausbreitung der Stichkanalmasse zwischen diese und die Sklera einschiebt, liefert sie, in den Stichcanal sich einsenkend, eine Art Scheide für die Masse bis ungefähr zur Höhe der Chorioidea hin. Die spindelkernigen Fasern kreuzen im mikroskopischen Bilde senkrecht die Stümpfe der durchschnittenen Skleralbündel, welch' letztere mit abgerundeten, z. Th. etwas eingerollten Enden abschliessen ohne dass Proliferationsvorgänge an denselben beobachtet würden. Doch sieht man hie und da Pigment in den Spalten zwischen den Bündelenden eingeschwemmt. —

Die Chorioidea, welche mit verdickten Rändern an die Stichcanalmasse stösst, besteht in unmittelbarer Nachbarschaft des Canals fast nur aus zelligen, stark pigmentirten Elementen, durch spärliches Bindegewebe zusammengehalten; der Rand der Stichcanalmasse, welcher im Verlauf durch die Sklera ganz glatt sich darstellt, erscheint hier wie angenagt, hier und da beginnen sich aus der Chorioidea Zellen in denselben einzuschieben, — die Einleitung einer Organisation des Stichcanalpfropfs. — Im weiteren Umkreise folgt dann jener Zustand der Chorioidea, wie er vorher besprochen wurde, nämlich reichliche bindegewebige Neubildung mit unregelmässiger Pigmentvertheilung und Zugrundegehen der normalen Struktur; eine Andeutung der ursprünglichen Struktur findet sich noch in einzelnen thrombosirten Gefässen, durch deren nekrotische Wandungen Wanderzellen eingedrungen sind. Bis auf ca. 2 mm im Umkreis ist diese veränderte Chorioidea mit der inneren Oberfläche der Sklera verwachsen, die innersten Schichten der Lederhaut infiltrirt, pigmentirt. Im Uebrigen ist die Sklera überall frei geblieben.

Weiter nach vorn vom Stichcanal klingt die Chorioiditis in gleicher Weise ab, wie es von dem, hinter dem Stichloche gelegenen Theile beschrieben wurde, (abgesehen von dem normaler Weise hier fehlenden Tapetum). — An der Ora serrata finden wir die oben besprochene Wucherung, dort, wo die Retinareste ansetzen; im Gebiete des Orbiculus ciliaris fehlt das retinale Epithel noch zum Theil, die Innenfläche der Uvea liegt mit zartem Narbengewebe zu Tage, während die tieferen

Schichten jenen Zustand von Auflockerung und Quellung darbieten, wie er oben als ödematöse Durchtränkung des Gewebes beschrieben wurde. Der Processustheil des Corpus ciliare mit seinen Gefässen zeigt bereits keine Veränderungen mehr. Das Epithel des Strahlenkörpers ist wohlgebildet; aber wie dem vorderen Theil des Orbiculus, so ist auch den Ciliarfortsätzen ein nicht sehr massiges zartkörniges Exsudat aufgelagert. — Die Iris ist überall frei von anatomischen Veränderungen.

Rücksichtlich der weiteren Ausbreitung des Prozesses auf die übrigen Theile des Auges ist zunächst des Verhaltens derjenigen Schnitte, welche durch die mittleren Theile der Papille gehen, Erwähnung zu thun. Während, wie bemerkt, in der Höhe der Randtheile der Papille nach oben zu ein kurzes Stück Retina, abgesehen vom Zerfall der Stäbchen-Zapfenschicht, die normalen Netzhaut-Elemente in ziemlich klarer Weise noch erkennen liess, reicht hier, entsprechend dem ophthalmoskopischen Bilde, der Zustand stärkerer Degeneration bis an den Rand der Papille heran. Nur geringfügige Reste der Körnerschichten blieben erkennbar, im Uebrigen sieht man nur spärliches Bindegewebe, — an dieser Stelle noch mit geringfügiger Proliferation, — in welchem ein thrombosirtes Gefäss eingeschlossen liegt, mit nicht mehr erkennbarer Wandung; in den Thrombus sind einzelne zum Theil pigmentirte Zellen eingewandert. Die Thrombose überragt ein wenig den Rand der Papille. In der Umgebung findet sich leichte Kernvermehrung, die Nervenfaserbündel werden bei ihrem Austritt aus der Papille auf der suprapapillären Seite undeutlich, und verschwinden bald ganz; auch hier findet sich leichte Infiltration. Im Uebrigen, besonders nach unten zu sind anatomische Veränderungen nicht zu erkennen; auch die Lamina cribrosa und der hinter derselben im Schnitt sichtbare Theil des Sehnerven weicht vom normalen nicht ab. — In diesen Schnitten reicht auch, entsprechend der weiteren Ausdehnung der bindegewebigen Umwandlung die Verwachsung mit dem Glaskörper weiter nach unten, so dass von dem verdichteten Glaskörper noch ein beträchtlicher Theil der Papille überdeckt wird. — Unterwärts der Papille erweist sich die Netzhaut flach abgehoben. Die einzelnen Schichten sind vollständig vorhanden mit Ausnahme der Stäbchenschicht, welche in ähnlicher Weise zunächst zerfallen und verändert ist wie es oben beschrieben wurde. Aber auch die übrige Netzhaut ist im Ganzen ein

wenig verwaschen, auf ihrer inneren Oberfläche hie und da etwas feinkörnig geronnenes Exsudat bietend. Die Stäbchen-Zapfenschicht nähert sich im untern Bulbusabschnitt allmählich der Norm; aber selbst ganz unten und vorn an der Ora serrata finden sich zwischen wohlerhaltenen Stäbchen und Zapfen krümliche Zerfallsproducte und blasse kuglige Gebilde, welche sich nur leicht mit Eosin färben und keine Structur erkennen lassen. An letzterer Stelle ist sehr schön zu sehen, wie der schrumpfende Glaskörper, welcher der Retinaoberfläche anhaftet, die Netzhaut bis zur Ora von der Unterlage ab und nach vorne gezogen hat. Die Uvea sowie die Pars ciliaris retinae ist dabei völlig intact geblieben.

Die Veränderungen der Uvea klingen, wie eine fernere Schnittreihe, welche frontal durch den oberen äusseren Quadranten geht, ausweist, nach der Seite zu in derselben Weise allmählich ab, wie nach hinten von der Stichstelle. Im horizontalen Meridian erreicht die Chorioidea wieder ihre Norm, während zwischen den Ciliarfortsätzen sich noch geringe Mengen körnigen Exsudates finden, ohne dass das Corpus ciliare noch Veränderungen seiner Structur zeigt. Die Retina lässt ebenfalls in der Horizontalebene wieder ihre Schichten vollständig erkennen, wieder mit Ausnahme der Zapfenschicht und mit der Einschränkung, dass alle Schichten etwas verwaschen erscheinen und hie und da ein wenig Exsudat auflagert. Nirgends wird eine der Unterlage fest aufsitzende Parthie der Retina beobachtet, überall zeigen Zerfallsproducte der Zapfenschicht und eingewanderte Zellen, dass schon intra vitam mindestens eine Lockerung des Zusammenhangs zwischen Netzhaut und Aderhaut bestanden hat, während andererseits Fixationsprozesse durch Bindegewebswucherung nirgends zur Wahrnehmung kommen.

Um das Wesentliche kurz zusammenzufassen, handelte es sich um eine Injection von 3 Tropfen Jodtinktur in den Glaskörper mit Einstich hinter dem Aequator bulbi auf der oberen inneren Seite des Bulbus. Danach starke lokale Retinitis und Glaskörpertrübung, welche unter Verschwinden der Jodwolke sich weiter papillarwärts ausbreiteten. Beginnende Abhebung der Retina am 3. Tage. Am 6. Tage wird ein Riss an der gleichen Stelle angenommen. Vorübergehende Linsentrübung, partiell, der hinteren Sternfigur

entsprechend. Tod und Enucleation am 10. Tage. Die anatomische Untersuchung bestätigt einen ausgedehnten Retinariss und eine weitausgedehnte und starke Abhebung im oberen Bulbustheil, flachere im ganzen übrigen Auge; die abgehobenen Theile sind zum Theil mit dem stark geschrumpften Glaskörper verlöthet, ein die Ablatio bedingendes Exsudat zwischen Chorioidea und Retina wird nicht gefunden. Ausgedehnte einfache Nekrose und weiter papillarwärts bindegewebige Umwandlung der oberen Retinaparthieen, leichtere Veränderungen an der ganzen übrigen Retina und der Papille, weitverbreiteter Untergang der Zapfenschicht. Starke aber lokale Chorioiditis in weiterer Umgebung der Stichstelle. Allgemeine leichtere Cyklitis ohne wesentliche anatomische Veränderungen des Corpus ciliare mit Ausnahme des Theiles, welcher der Stichstelle zunächst liegt; hier ist vor Allem der Orbiculustheil ähnlichen bindegewebigen Umwandlungen unterworfen wie die Chorioidea um die Stichstelle. Im Stichcanal lagert eine fast homogene Masse, welche sich aussen und innen tellerförmig ausbreitet; die Umgebung, auch das episklerale Gewebe ist entzündlich irritirt, dagegen ist eine Fixation zwischen Chorioidea und Retina völlig ausgeblieben. Ob die bindegewebige Auflagerung, welche einen Bezirk der Choriocapillaris in einiger Entfernung hinter der Stichstelle bedeckt, eine ursprüngliche aber wieder verloren gegangene Verwachsung andeutet, oder ob es sich lediglich um von der Choriocapillaris ausgehende nach der Ablösung der Retina erfolgte bindegewebige Wucherungen handelt, ist zweifelhaft. Der Vergleich mit einigen der folgenden Augen lässt erstere Möglichkeit nicht völlig von der Hand weisen. –

Ich möchte an dieser Stelle nicht verfehlen, für die vielleicht über das Mass hinausgehende Ausdehnung der Detailschilderung der anatomischen Befunde den Leser um Nachsicht zu bitten, mit dem Hinweise darauf, dass dieselben zum grossen Theile als paradigmatisch gelten können

für die Veränderungen, welche auch an den übrigen Augen gefunden wurden. Von nun an darf ich mich bei der Beschreibung der anatomischen Untersuchungsresultate erheblich kürzer fassen.

Auge II.

Kleiner Pinscher, jung, sehr schlecht ernährt. Rechtes Auge.

Die Spiegelung des rechten Auges vor der Injection lässt längs des ersten nach der medialen Seite abgehenden Zweiges des direct nach oben verlaufenden Arterienastes eine Gruppe von Pigmentflecken erkennen. Im Uebrigen sind Abnormitäten des Hintergrundes nicht zu erkennen. Es werden in derselben Weise wie beim ersten Hunde 3 Tropfen Jodtinctur langsam, unter sehr geringem Druck injicirt.

Ophthalmoskopische Untersuchung nach der Injection: Von hinten oben, etwas medialwärts entspringend, verläuft in der Richtung auf den hinteren Linsenpol der Stichcanal als röhrenförmiges, stark rothbraun reflectirendes Gebilde. Die Einstichstelle selbst wird verschleiert durch eine dort der Retina vorgelagerte, ziemlich scharf begrenzte, rothbraune Wolke von ca. 2 Papillen-Durchmesser Breite. Der Stichkanal endet vorn am hinteren Linsenpol; die Spitze der Canüle ist ein wenig in die Linsensubstanz selbst eingedrungen. Ein Theil der Jodtinctur hat sich plattenförmig im Umkreise einiger Millimeter längs der hinteren Linsenfläche ausgebreitet und leuchtet hellrothbraun. Soweit man an dieser vorderen Jodansammlung vorbei den Hintergrund erkennen konnte, war nur die Umgebung der präretinalen Jodausbreitung etwas gelblich verfärbt, in weiterer Entfernung dagegen die Details des Hintergrundes deutlich. Nach kurzer Zeit wurde der Einblick in's Auge indess völlig verschlossen durch eine Zunahme der Jodausbreitung längs der hinteren Linsenfläche.

Am darauffolgenden Tage wurde constatirt, dass das Kammerwasser leicht trübe, die Iris nicht deutlich verfärbt war; die Pupille erweiterte sich auf Atropineinträufelung leicht maximal, ciliare Injection fehlte. Eine der hinteren Linsenfläche entsprechende gleichmässige graue Trübung verhinderte die ophthalmoskopische Untersuchung. Der Hund wurde getötet; das Auge enucleirt und zunächst für einen Tag in

Sublimatlösung 1 : 5000 gelegt. Eine leichte Rosafärbung der Einstichstelle verschwand wieder unter der Einwirkung der hiernach verwendeten Müller'schen Flüssigkeit. Nach mehrwöchentlicher Härtung wurde folgender anatomischer Befund aufgenommen:

Der Bulbus ist im Ganzen gleichmässig gewölbt. Die Einstichstelle findet sich 8 mm oberhalb des Sehnerveneintritts im verticalen Meridian. Sie erscheint als stecknadelkopfgrosser lichtbrauner Fleck im Niveau der Sklera.

Am sagittal durchschnittenen Bulbus erkennt man makroskopisch eine unvollkommene Ausfüllung der vorderen Kammer durch eine lockere, coagulierte Masse, die der Vorderfläche der Iris lose aufliegt. — Im Glaskörperraum bemerkt man eine derbere, strangförmige Trübung, welche von der Stichstelle entspringt und den mässig durchscheinenden Glaskörper in der Richtung gegen den hinteren Linsenpol durchzieht, oberhalb dessen sie sich an der Linsenkapsel ansetzt. Der vordere Theil dieses strangförmigen Gebildes verbreitert sich nach unten zu, so dass sein unterer Ansatzpunkt an der Linsenkapsel ungefähr 4 mm unter dem oberen gelegen ist, und sendet andererseits weniger intensive strangförmige Ausläufer nach rückwärts bis fast zur Papillarhöhe herab. Weitere Abnormitäten, insonderheit eine Ablösung sind nicht zu erkennen.

Die mikroskopische Untersuchung des in Alkohol nachgehärteten Präparates liess erkennen, dass die Gerinnungsproducte in der vorderen Kammer aus feinkörnigen, mit Eosin zart tingirbaren Massen bestanden, ohne Fibrinstructur und ohne Einlagerung zelliger Elemente. Die Iris selbst war nicht verändert. Aehnliche Massen liegen in dünner Schicht auch dem Corpus ciliare auf, das leichte Pigmentverschwemmungen durch das farblose Epithel hindurch, sonst kaum pathologische Veränderungen darbietet.

Das Hauptinteresse concentrirte sich bei diesem Bulbus auf die primären Veränderungen, welche die Injection an der Stichstelle selbst gesetzt hatte.

Der Stichcanal, welcher eine mittlere Breite von 0,3 mm besitzt, wird ausgefüllt von einer im Ganzen homogenen, hie und da fein wellig gezeichneten Masse, die unmittelbar in den verdichteten Glaskörper übergeht. Der Glaskörper ist, abgesehen von der Stichstelle, nirgends adhärent und breitet sich vor der inneren Mündung des Stichloches aus, mit seinen

Grenzen sich überall von der inneren Netzhautoberfläche fernhaltend. Die makroskopisch sichtbaren strangförmigen Trübungen zeichnen sich wie bei dem vorigen Auge durch stärkere wellige Zeichnung aus, ohne den weniger dichten Partieen gegenüber eine principiell verschiedene Structur zu besitzen. Dem Rande des verdichteten Glaskörpers sind auf der vorderen Seite des Stichcanals mässige Mengen rother Blutkörperchen angelagert, welche sich bis in den Stichcanal hinein verfolgen lassen. Die Masse des Stichcanals, ihrem Zusammenhange mit dem Corpus vitreum und ihrem Aussehen nach selbst als verdichteter, prolabirter Glaskörper anzusprechen, breitet sich auf der skleralen Oberfläche nach vorn nur wenig, nach hinten zu einen knappen Millimeter weit in dünner Lage aus und wird nach aussen von lockerem episkleralen Gewebe bedeckt. Einige Gruppen mitgerissener Pigmentschollen liegen der äusseren Oberfläche dieser Ausbreitung auf, nach vorn zu findet sich eine Blutung in die Masse eingeschlossen. Eine Einscheidung der Masse während des Verlaufes durch den Stichcanal in der Art des ersten Auges fehlt. Die Skleralfaserbündel enden stumpf, zum Theil an den Enden retrahirt und mehr oder weniger nach dem Inneren des Auges gekrümmt. Auf der vorderen Seite ist die Sklera in ganzer Dicke mit ihrem Ende nach innen eingerollt. Andererseits ist von der Innenseite her die Chorioidea wenig, die Retina in bedeutenderem Maasse nach aussen zu mit ihrem Stichrande in den Canal eingestülpt; auf der hinteren Seite ist der retinale Stichrand bis zur halben Höhe der Sklera eingezogen.

Die an den Canal grenzenden Theile der Sklera bieten im Uebrigen in ihrer Structur nichts Bemerkenswerthes. Die Chorioidea ist nur auf etwa 1 mm im Umkreise verändert. Die pathologischen Verhältnisse dieses Theils sind von zweierlei Art: Die äusseren Schichten zeichnen sich aus durch Gefässthrombosen in unmittelbarer Nachbarschaft der Stichstelle; die Lumina der Gefässe sind etwas erweitert, die Gefässwände nur zum Theil zu erkennen, während zum anderen Theil die Kerne der Wandungen keine deutliche Haematoxylinfärbung annehmen. Die pigmentirten Lamellen des Stromas erscheinen ebenfalls nur in nächster Nachbarschaft ein wenig verschwommen und aufgelockert.

Die Capillarschicht, deren Stichrand in den Canal einbezogen wurde, ist im Umkreise von etwa 0,2 mm nekrotisirt, ohne erkennbare Structur; auch das Pigmentepithel ist in dieser

Ausdehnung untergegangen, ausserhalb dieser Zone treten fast unvermittelt wieder normale Verhältnisse auf. Auf etwas weitere Entfernung, etwa 0,3 mm, ist an gleicher Stelle zwischen Chorioidea und Stäbchenzapfenschicht ein schmales fibrinöses Exsudat eingelagert, welches indess nur sehr wenig in den Stichcanal selbst vorragt. Nur wenig weiter als dieses Exsudat erstrecken sich die retinalen Veränderungen. Den Uebergang von der Norm zum pathologischen Verhalten sieht man sehr schön an dem vor dem Stichcanal liegenden Retinarand; auf der papillarwärts gelegenen Seite stört eine sehr bald beginnende, offenbar durch die Härtung bedingte Fältelung der Retina den deutlichen Ueberblick. Bis auf etwa einen halben Millimeter reicht völlig normales Netzhautgewebe heran; die Stäbchenzapfenschicht liegt hier ganz besonders gut ihrer Unterlage an. Kurz bevor das subretinale Exsudat beginnt, wird die Stäbchenzapfenschicht und fast zugleich auch die anderen Schichten leicht verwaschen; nur ein wenig weiter in der Richtung auf den Stichcanal, so deutet nur noch eine unbestimmte radiäre Strichelung die Structur der Zapfenschicht an, und auch diese verliert sich alsbald vollständig, sodass nur ein wellig gebogener und etwas zugespitzt sich in den Stichcanal versenkender, mit Eosin rosa gefärbter Streifen die Lage der Schicht bezeichnet. Die Limitans externa verschwindet nicht ganz, wird aber sehr undeutlich. Die inneren Schichten nehmen an Klarheit der Zeichnung ziemlich gleichmässig nach dem Canal zu ab. Zwischen undeutlichen Resten der Stützsubstanz finden sich in dem gleichmässig körnigen Gewebe Reste von Kernen, die, je weiter nach dem Stichloch, je mehr die Tinctionsfähigkeit einbüssen. Die völlige Nekrose des in den Canal hineingezogenen äussersten Endes des Stichrandes präsentirt sich sehr schön an der papillarwärts gelegenen Seite, woselbst die Einstülpung, wie besprochen, in ausgedehnterem Maasse stattfand.

In der Fortsetzung der Schnittserie nach der medialen Seite hin fand sich an der Grenze der retinalen Veränderungen eine schmale Zone, welche in sehr anschaulicher Weise eine beginnende Pigmenteinlagerung in die Netzhaut zeigte[1]).

[1]) Ich will hier nur nebenbei (weil diese Beobachtung nicht in unmittelbarem Zusammenhange mit dem vorliegenden Thema steht) bemerken, dass mir die betreffenden mikroskopischen Bilder hohes Interesse zu beanspruchen schienen, weil sie einerseits, wie ich glaube, die Thatsache des Einschwemmens von Pigment deutlich machen,

Das Wesentliche des Befundes an diesem Auge lässt sich dahin zusammenfassen: Bei der Injection von 3 Tropfen Jodtinktur hat sich die Flüssigkeit zum Theil längs der hinteren Linsenfläche ausgebreitet und ist so dem Corpus ciliare sehr nahe gekommen. Es findet sich demgemäss am zweiten Tage, an welchem die Enucleation vorgenommen wurde, eine seröse Cyklitis mit klinisch geringer, anatomisch nicht deutlicher Betheiligung der Iris, die sich hauptsächlich durch Bildung eines eiweissreicheren Humor aqueus manifestirte. Ferner ergiebt sich eine um den Stichcanal herum stärker ausgeprägte Verdichtung des Glaskörpers, während eine Retraction des übrigen Glaskörpers noch nicht deutlich ist. Chorioidea und Retina sind im Ganzen frei, eine Fältelung der Retina um den hinteren Bulbuspol ist wahrscheinlich postmortal entstanden. Um die Stichstelle herum findet sich eine wenig ausgebreitete circumscripte Retinitis und Chorioiditis, der unmittelbar an den Stich grenzende Retinalrand ist nekrotisch. Durch Einstülpung von Chorioidea und Retina in den Stichcanal nach der skleralen Seite hin sind günstige Vorbedingungen für eine locale Fixation gegeben.

Auge III.

Kleiner, etwa einjähriger Hund. Rechtes Auge.

Die Untersuchung vor der Injection ergiebt mit Ausnahme eines circumskripten Pigmentfleckes aussen oben von der Papille normale Verhältnisse.

Injection von 4 Tropfen Jodtinctur bei Einstellung der Canüle auf 9 mm. Da der Rand des rectus superior mitgefasst wurde, drang die Canüle einige Millimeter weniger tief ein.

Eine Viertelstunde nach Beginn der Operation wurde folgender ophthalmoskopische Befund aufgenommen: Der untere

---

und andererseits, weil an dieser Stelle ein pigmentloses Pigmentepithel (dem Tapetum aufliegend) nicht wohl das eingeschwemmte Pigment geliefert haben kann, vielmehr die Chorioidea dafür verantwortlich zu machen sein dürfte, worauf gelegentlich an anderer Stelle näher eingegangen werden soll. Doch dies nur nebenbei.

Rand der Jodwolke ragt, scharf elliptisch begrenzt von oben und etwas innen in den Glaskörperraum vor, ohne vollkommen die obere Grenze des Tapetalbezirks zu erreichen. Die angrenzende Zone der Retina erscheint leicht verschleiert, die Verhältnisse im Gebiete des Tapetum selbst unverändert. Die periphere Ausbreitung der Jodwolke nach vorn und oben ist nicht zu übersehen.

6 Stunden später bot der Bulbus mässige Injection, die Pupille war eng und unregelmässig, erweiterte sich auf viel Atropin nur wenig, die Iris war matt und ein wenig verfärbt. Cornea und vordere Kammer klar. — Durchleuchtung nicht möglich. Am Morgen des folgenden Tages maximale Verengung der Pupille, Iris stark verfärbt, Kammerwasser trübe, Cornea etwas matt, stärkere Ciliarinjection, mässige Chemosis. In den nächsten Tagen ging die Chemosis wieder zurück, die Cornea, welche sich zunächst bei spiegelnder Oberfläche und ohne Druckerhöhung des Bulbus leicht trübte und mit tiefliegenden strich- und punktförmigen Opacitäten durchsetzt war, sowie das Kammerwasser klärten sich allmählich bis zum siebenten Tage. Auch die Pupille fing an sich auf Atropin wieder besser zu erweitern. Beim Spiegeln bekam man aus dem Hintergrund gedämpft rothen, nach oben mehr grauen Reflex, ohne dass man im Glaskörper oder im Hintergrund Details unterscheiden konnte. Der Hund starb bei einer zwecks genauerer Absuchung der Peripherie eingeleiteten Aethernarkose (ohne vorherige Morphiuminjection).

Die anatomische Untersuchung bestätigte das Vorhandensein einer diffusen Iridochorioiditis. Die Netzhaut ist total trichterförmig abgelöst, befindet sich, wie die Papille, in einem ödematös-entzündlichen Zustande mit beginnendem Zerfall ihrer Elemente, und ist in der Nachbarschaft des Stiches einer ausgedehnten Colliquation verfallen. Zwischen Chorioidea und Retina lagert überall ein massives, eiweissreiches, aber zellarmes Exsudat; eine Fixation zwischen Retina und Chorioidea ist nicht zu Stande gekommen, oder wieder gelöst worden. Der Stichcanal verhält sich ähnlich wie in dem erstbeschriebenen Auge. Die chorioiditischen Veränderungen sind in seiner Umgebung unvergleichlich hochgradiger als im übrigen Bereich der Aderhaut. Der Glaskörper ist stark geschrumpft und haftet überall fest der Retina an. Er ist frei von stärkeren Exsudationsproducten und weist keine bindegewebige Neubildung auf. Da ich mir die Frage vorlegte, ob in diesem Falle

nicht etwa durch Infection die stürmischen Erscheinungen bedingt gewesen seien, was jedoch schon durch den schnellen Rückgang der Entzündung unwahrscheinlich gemacht wird, habe ich genau auf das Vorhandensein von Mikroorganismen untersucht, jedoch mit negativem Erfolge.

Auge IV.

Grosser Pinscher, ausgewachsen, ca. 2 Jahre alt. Linkes Auge.

Der Injection von 7 Tropfen bei einer Canülenlänge von 9 mm folgte unmittelbar eine deutliche Drucksteigerung, die sich nach $^1/_4$ Stunde wieder vollständig verlor.

Der ophthalmoskopische Befund nach der Injection wich von den bisher beschriebenen nicht wesentlich ab. Die Retinitis breitete sich in ähnlicher Weise wie beim ersten Auge unter Auftreten einzelner Haemorrhagien allmählich weiter papillarwärts aus. Sechs Stunden nach der Injection wurde in der hinteren Corticalis eine ähnliche kleeblattförmige Linsentrübung beobachtet, wie bei dem erstbeschriebenen Auge. Innerhalb 4 Tagen verschwand auch hier wieder die Trübung. Am dritten Tage fand sich statt der braungefärbten Jodwolke eine starke Glaskörpertrübung mit verwischten Grenzen. — Der Hintergrund blieb im Ganzen trübe, im Bereich des Tapetum schmutzig gelbgrün verfärbt, die Papille bekam verschwommene Grenzen und erschien grau. Der Stichcanal markirte sich als ein nadelförmiger, dunkler, aus der Glaskörperverdichtung hervorragender Zapfen.

Allmählich sah man oben einzelne Glaskörperstränge in der Umgebung des Stichzapfens sich deutlicher abheben. Blutungen in den Glaskörper trübten das Bild des Hintergrundes. Gegen Anfang der vierten Woche konnte man, während die Papille sich noch mehr verschleierte, oberwärts lateral und medial zwei Retinafalten sich erheben sehen, welche unterwärts der Papille bogenförmig auf einander zuliefen und sich mit einander vereinigten. Fast concentrisch zu diesem Bogen fand sich ein zweiter, welcher unten mit seinem Scheitel die Papille überdeckte und mit seinen Schenkeln nach oben zu divergirend um ca. 2 Papillenbreiten über die Höhe der Papille hinausgriff. Ueber diese Schenkel senkten sich von rechts und links bogenförmig Gefässe zu dem von ihnen eingefassten dreieckigen Bezirk herab und verloren sich hier. Der dreieckige Bezirk

bildete zusammen mit der Papille ohne scharfen Uebergang einen schmutzig grauweissen Fleck, in seinem oberen Theile verschiedenartig gefleckt, theils pigmentirt, theils grüngelb schimmernd. Auf der Papille selbst wurden keine Gefässursprünge mehr erkannt.

Der untere und grössere der beiden Bogen, welcher deutlich flottirte und über welchen hinaus der Hintergrund schmutzig braun ohne Details sich darstellte, wurde als die Grenze eines ausgedehnten Retinarisses aufgefasst, der obere als die Vorwölbung des abgerissenen Lappens gegen diejenigen Stellen, wo eine Fixation auf der Unterlage noch vorhanden war, nämlich an der Papille und der darüber gelegenen dreieckigen Zone; letztere sah ich an als eine auf die Papille übergreifende Retinochorioidalnarbe. Mit grosser Wahrscheinlichkeit war auch die übrige Netzhaut in toto abgelöst, was jedoch durch den trüben Glaskörper hindurch nicht deutlich erkannt werden konnte. Die Tension des Bulbus war stark herabgesetzt. Enucleation am sechsunddreissigsten Tage der Beobachtung.

Der anatomische Befund bot im Wesentlichen Folgendes: Der Glaskörper ist, bis auf strangförmige Reste an der hinteren Linsenfläche und längs der Retina total verflüssigt. Die Retina ist vollständig abgelöst bis auf einen nach oben zu an die Papille sich anschliessenden grob dreieckigen Bezirk, welcher sich 7 mm weit bis zur Stichstelle hin erstreckt. Unterhalb wird die Papille in der Entfernung eines knappen Centimeters von einem bogenförmigen ausgedehnten Netzhautrisse umzogen, dessen Schenkel bis etwa zur Papillenhöhe reichen. Der so losgelöste zungenförmige Lappen hat spiralig eingerollte Ränder und wird durch Stränge, welche aus der Stichzapfengegend kommen, etwas nach oben gezogen, sodass die Papille zum Theil von überhängender Retina bedeckt wird. Der Lappen ist in seiner Structur hochgradig verändert, doch erkennt man immerhin noch die Körnerschichten. Unterhalb des Risses ist die Retina, von der Ernährung durch die Netzhautgefässe ausgeschlossen, zu einer völlig unkenntlichen dünnen Membran geworden; ebenso verhalten sich diejenigen Parthien, welche sich oberhalb des Stichcanals befinden. Nur nach den Seiten zu finden sich noch der Norm näher kommende Parthien. — Der Stichcanal selbst ist von reichlichem, pigmentirten Granulationsgewebe ausgefüllt, welches sich noch eine kleine Strecke über das Retinaniveau als zapfenförmiges Gebilde fortsetzt, eingehüllt von membranösen Glaskörpertrübungen.

Zwischen Stichcanal und Papille ist die Retina in Narbengewebe umgewandelt, welches continuirlich in die ebenfalls narbig veränderte Chorioidea übergeht, von welchem aber einzelne oberflächliche Lamellen wieder gelockert, zum Theil losgerissen sind. Die Narbe erstreckt sich bis in die Papille hinein, die gleich dem Sehnerven hochgradig atrophisch ist. Auch vorn vor der Stichstelle beginnt sofort wieder die Abhebung der atrophischen Netzhaut, die Veränderungen der Chorioidea klingen in typischer Weise nach allen Seiten vom Stichcanal gleichmässig ab; doch ist sie im Ganzen, wie auch das Corpus ciliare und die Iris etwas atrophisch, freilich ohne bindegewebige Veränderungen, ausser um die Stichstelle herum.

Auge V.

Derselbe Hund. Rechtes Auge.

Eine vor der Injection vorgenommene Untersuchung ergab äusserlich und im Hintergrund normale Verhältnisse. Nach den üblichen Vorbereitungen wurden hinter dem Aequator, einwärts von der Sagittallinie $3^1/_2$ Tropfen mit der auf 9 mm eingestellten geraden Canüle injicirt.

Nach der Injection ragte die Jodwolke mit ziemlich scharfem elliptischen Rande von oben und etwas innen über die Tapetumgrenze hervor, ihre periphere Ausbreitung war nicht zu übersehen. Von derselben hob sich undeutlich als röhrenförmiges Gebilde das Ende des Stichcanals ab, sein Ursprung war durch die Jodausbreitung verdeckt. Die nächste Umgebung der Jodwolke zeigte wie gewöhnlich einen gelblichen Ton und war leicht verschleiert. Die Pupille war auf Atropin weit.

Bis zum nächsten Tage blasste die rothbraune Jodwolke ab, während ihre Grenzen sich etwas vorschoben und mehr verwischt wurden. Der Stichcanal hob sich deutlicher davon ab. Unterhalb fand sich um die nach oben führenden grossen Gefässe und ihre Verästelungen herum eine ausgedehnte Blutung, welche auf zwei Papillenbreiten an den oberen Papillenrand herankam, seitwärts die Gefässe durchschnittlich nur um halbe Papillenbreite überschreitend. Die Gefässe sind ausserhalb, zum Theil auch innerhalb dieses Gebietes zu erkennen. Im weiteren Umkreis ist das Chagrin des Tapetum einem diffuseren Grün gewichen, die retinalen Gefässe leicht verschleiert, weiter unterwärts, insonderheit an der Papille keine Veränderung wahrzunehmen.

Am fünften Tage fand sich keine Jodfärbung mehr vor; eine diffusere Glaskörpertrübung lag an der Stelle der ursprünglichen Jodausbreitung. Die grosse Blutung wurde allmählich kleiner, so wie sich auch ein neuerdings eingetretener Bluterguss dicht oberhalb und nach innen von der Papille in wenigen Tagen vollständig resorbirte. Letzterer erschien bei genauerer Betrachtung als ein diffuser rother Streifen, welcher aus vielen kleinen rothen Punkten sich zusammensetzte und keine Beziehung zu Retinalgefässen zeigte. Nur vermuthungsweise konnte wegen der Ungewohntheit dieses Bildes an eine Blutung aus der Choriocapillaris gedacht werden.

In der Folgezeit nahm nun die Trübung und Verfärbung des Hintergrundes papillarwärts langsam zu, während ebenso langsam die diffuse Glaskörpertrübung um die Stichstelle sich nach der Bulbuswand zurückzog und die wolkige Einscheidung des dunklen, strichförmig in den Glaskörperraum vorragenden Stichcanals in ähnlicher Weise wie bei dem vorigen Auge sich zu einem cylindrischen Mantel consolidirte. Die Papille war leicht geröthet, die Netzhaut unterhalb, sowie in der nächsten Nachbarschaft oberhalb völlig klar, das Tapetum bot hier ein schönes glänzend grün chagrinirtes Aussehen.

Die Zusammenziehung der getrübten Parthien des Corpus vitreum ermöglichte es, dass man am zwölften Tage bereits einen Process constatiren konnte, der sich inzwischen, gedeckt von dem opaken Glaskörper, in der Umgebung der Stichstelle vollzogen hatte. Unterwärts der Trübung ragte nämlich jetzt eine scharf nach unten convex bogenförmig begrenzte Zone hervor, welche im Gegensatz zu der gelbgrünlichen bis hellbräunlichen Färbung des benachbarten Hintergrundes ein glänzend marmorirtes Ansehen bot und sich aus leuchtend grünen, rothen und braunen Tönen zusammensetzte. Blutgefässe konnten nicht unterschieden werden. Nach aussen reichte dieser Bezirk bis zum Papillenmeridian, nach unten nicht ganz bis zur mittleren Höhe des Tapetalbereichs, nach innen überschritt er nur um ein Geringes die Grenze zwischen Tapetum und pigmentirter Peripherie. Der untere bogenförmige Rand erhob sich deutlich wallartig, und offenbar war die Netzhaut von hier bis auf 2 Papillenbreiten vom oberen Papillarrand flach abgehoben. Weiter papillarwärts nahm der grüne Reflex des Hintergrundes an Klarheit zu, und dicht oberhalb, sowie innen und aussen oben wurde die Papille noch von einer sehr schön grün gefärbten und scharf gezeichneten Zone umgeben. Abwärts der

Papille, sowie weiter seitwärts waren keine Abnormitäten zu bemerken. Vom fünfzehnten Tage ab bemerkte man vor der marmorirten Parthie eine dünne, nur an einzelnen anhaftenden Pigmentirungen zu erkennende Membran, welche aus den Glaskörpertrübungen hervorragte und — wie jene marmorirte Parthie — mit einem nach unten convexen Rande endete, im Ganzen überhaupt dieselbe Ausdehnung hatte. Der Rand, welcher nur wenig vor der Retina gelegen war, war über dem unteren Rand der marmorirten Zone parallactisch verschieblich und flottirte leicht bei Bewegungen des Auges.

Hieran änderte sich bis zum dreissigsten Tage so gut wie nichts. Da trat neuerdings dicht oberhalb der Papille eine ausgebreitete, quer fast durch den ganzen Tapetalbezirk sich erstreckende Blutung auf, welche wiederum aus diffusen Streifen bestand, die keine sichtbare Beziehung zu Retinalgefässen besassen und sich aus einer grossen Menge kleiner punktförmiger Blutfleckchen zusammensetzten. Die Mitte dieser Blutstreifen sprang als querverlaufende Leiste in den Glaskörperraum vor. Jetzt war auch das schöne Grün dieser der Papille benachbarten Parthie des Hintergrundes einer diffuseren grünen Tönung gewichen, die Papille etwas hyperämisch, sonst scharf; der Hintergrund zwischen den Blutungen und der Stichstelle von diffusem Grün bis zu hellbräunlich allmählich übergehend, die verschleierten Gefässe nach oben zu allmählich völlig verschwindend. Die Peripherie der oberen Seite war durch Glaskörpertrübungen verdeckt, die untere Bulbushälfte, sowie in einiger Entfernung die seitlichen Parthien scharf gezeichnet und normal tingirt. Am 32. Tage wurde der Hund getödtet und das Auge enucleirt.

Anatomische Untersuchung: Die Stichstelle liegt 10,5 mm oberhalb der Papille, etwas einwärts vom sagittalen Meridian. Sie imponirt von der skleralen Oberfläche her als ein brauner im Niveau liegender Fleck von der Grösse eines kleinen Stecknadelkopfes. Sie wird nur lose von episkleralem Gewebe überdeckt. Cornea, vordere Kammer, Iris, Corpus ciliare, Chorioidea und Linse, sowie der Sehnervenstumpf bieten makroskopisch nichts Auffälliges. Die Netzhaut liegt abwärts von der Papille überall glatt an. Oberwärts ist sie in einem Bereich von ca. 6 mm im Quadrat mehrfach gefältelt und flach abgehoben. Dann folgt zwischen dieser Parthie und der Stichstelle eine Zone, in welcher die Retina (wenn überhaupt noch als solche anzusprechen) anliegt, aber offenbar stark atrophirt

ist. Ueber die Stichstelle hinaus verdecken getrübte Glaskörpermassen die Gegend um den sagittalen Meridian. Auf dem kleineren lateralen Bulbusabschnitt ist nur für eine kurze Strecke die Fältelung oberhalb der Papille sowie die Verdünnung an der Fixationsstelle noch zu bemerken. Auch hier ist oben in geringer Ausdehnung die Retina verdeckt, darüber hinaus liegt sie überall gut an und bietet keine sichtliche Abweichung. Der Glaskörper ist, wie angedeutet, im oberen Theil des Bulbus verdichtet, sonst durchsichtig, aber auf den vorderen Theil des Glaskörperraums beschränkt, etwa die Hälfte des ganzen Raumes ausfüllend.

Die mikroskopische Untersuchung bestätigt vor Allem die, wenn auch ausgedehnte, locale Beschränkung der entzündlich adhäsiven und degenerativen Processe. Die ganze untere Bulbushälfte, sowie die seitlichen Theile der oberen zeigen auch nicht die geringste Abweichung von der Norm. Ebenso verhält sich Iris und Corpus ciliare. Allgemein in Mitleidenschaft gezogen ist nur der Glaskörper.

Die Stichstelle zeigt dasselbe Bild, wie beim vorigen Auge: in einem trichterförmig sich einsenkenden Canal ein reichlich pigmentirtes Granulationsgewebe, welches sich auf der Innenseite zu einer flachen Wulstung ausbreitet. Nur ragt die Fortsetzung dieses Gewebes nicht weiter zapfenförmig in den Glaskörperraum hinein, vielmehr erhebt sie sich über das Retinaniveau nur etwa 0,5 mm, während ihre seitliche Ausbreitung nach jeder Seite 1 mm um ein Geringes überschreitet. Längs der vorderen Wand des Stichcanals ist die Anhäufung von pigmentirten Zellen eine auffallend stärkere, als nach hinten zu, sodass der Verdacht nahe liegt, dass hier gerade so wie es in einem frühen Stadium beim Auge II beobachtet wurde, ursprünglich eine Einstülpung oder Einziehung von chorioidalem Gewebe stattgehabt habe. Und in der That sind die Ränder von Chorioidea und Retina, welche an die flache Endausbreitung der Stichcanalmasse stossen, ein wenig nach auswärts umgebogen, wobei freilich ihre faserig bindegewebige Structur am Eingang in den Canal selbst unmittelbar in das Granulationsgewebe übergeht. Auch hier ist in der nächsten Umgebung Retina und Chorioidea zu einer einzigen bindegewebigen Masse verschmolzen, die auf der Aussenseite unter Verlust des Perichorioidalraums und -gewebes mit den inneren Skleralschichten verwachsen ist. Letztere sind mit Pigment durchsetzt und bieten Vermehrung der Kerne. Eine Scheidung zwischen

chorioidalem und retinalem Antheil in diesem fibrillären Gewebe ist nicht möglich, nur ist die Durchsetzung mit Pigment auch hier in den innersten Schichten eine geringere, als nach aussen hin. Nach vorn zu findet nach etwa 0,5 mm eine Trennung der Retina von der Gefässhaut statt. Erstere ist abgehoben und haftet dem verdichteten Glaskörper an; sie stellt eine nach vorn sich verdünnende bindegewebige Lamelle dar, — nach ihrer Trennung von der Chorioidea spärlicher pigmentirt, — die 2 mm vor dem Stichcanal frei endigt. Weiter vorwärts finden sich, dem Glaskörper anhaftend, nur sehr dünne membranöse Reste, welche hie und da mit Pigmentschollen besetzt sind. Durch eine derartige schleierartige, vielfach lückenhafte Membran wird bis zur Ora serrata hin das Retinalgewebe in einer Breite von etwa 6 mm ersetzt. Weiter nach den Seiten zu stellen sich dann zunächst einige Elemente aus den Körnerschichten ein und die Dicke der Netzhaut wie die Anzahl ihrer ursprünglichen Gewebstheile nimmt schnell zu. Die Fixationen mit dem verdichteten Glaskörper reichen so weit, wie der makroskopische Anblick eine Verdichtung erkennen liess. Ueberall ist hier die Netzhaut nur flach abgehoben, nicht viel weiter als die Dicke der Stäbchenzapfenschicht beträgt. Etwa 1 cm oberhalb des Aequators sind alle Schichten bis auf die zerfallene Stäbchenzapfenschicht vollständig. Dicht oberhalb des Aequators ist auch letztere intact und die Netzhaut liegt von hier ihrer Unterlage an. Die Verdichtung des Glaskörpers zeigt wieder das gewöhnliche Bild welliger und netzförmig mit einander verwebter Linien ohne eigentliche Bindegewebsbildung; Wanderzellen, einzelne rothe Blutkörperchen und Pigment sind in demselben suspendirt. Die Verdichtung schliesst sich unmittelbar an die Endausbreitung des Stichcanalgewebes an und ist in ihrer Umgebung am stärksten. Der Uebergang in den unverdichteten Theil des Glaskörpers ist ein ziemlich allmählicher.

Kehren wir wieder zur Gegend vor dem Stichcanal zurück, so finden wir das Verhalten der Chorioidea ähnlich dem bei dem vorigen Auge beschriebenen. Die Gefässhaut trennt sich nach etwas mehr als 1,5 mm von der Sclera, Perichorioidalraum und -gewebe stellen sich wieder her, frei von Exsudat, und die Chorioiditis klingt nach vorn zu in einer Entfernung von 3 mm vollkommen ab. Die letzten 2,5 mm bis zur Ora serrata lassen bis auf eine geringfügige Unregelmässigkeit in der Pigmentirung und der Form der retinalen Epithel-

zellen, welche überall gut anhaften, eine Abnormität nicht mehr erkennen. Ebenso ist, wie erwähnt, das Corpus ciliare nebst seiner retinalen Epithelbekleidung normal. Nach hinten zu reichen wiederum die Vorgänge entzündlicher Bindegewebsneubildung weiter herunter. Zunächst ist auch hier sowie nach den Seiten hin in derselben Ausdehnung wie nach vorn eine Verwachsung der bindegewebig veränderten Chorioidea mit den inneren Sklerallamellen zu Stande gekommen. Darüber hinaus ist nach allen Seiten der Perichorioidalraum frei. Chorioidea und Retina aber bleiben in einer Ausdehnung von ca. 3,5 mm papillarwärts mit einander verwachsen; anfänglich bilden beide ein continuirlich in einander übergehendes faseriges Gewebe, welches sehr kernreich und sehr gefässarm ist, wobei sich der chorioidale Antheil durch stärkere, der retinale durch verhältnissmässig schwache Pigmentirung auszeichnet; zwischen den Lagen des retinalen Theiles findet sich in geringen Mengen frei ergossenes Blut mit zum Theil geschrumpften rothen Blutkörperchen. Etwas über 1 mm von der Stichstelle entfernt, beginnen in dem immer noch kernreicheren Chorioidalgewebe wieder die grösseren Gefässe an typischer Stelle hervorzutreten. Nur wenig weiter nach hinten nimmt dann die Gefässhaut jenen Character an, welchen wir in der oben definirten Weise als Aufschwemmung, Auflockerung des Stromas mit seinen Pigmentzellenlagen bezeichnet haben. Zugleich schieben sich Reste des Tapetums sowie wuchernde Elemente der Capillarschicht, welche sich durch kurzovale Kerne von den langen spindeligen Kernen des retinalen Narbengewebes unterscheiden, zwischen beide Häute ein und bedingen so eine scharfe Trennung derselben. Die Tapetumzellen treten zunächst nur spärlich auf und sind in ihrer Form mannichfach verändert. Während sie normaler Weise auf dem Querschnitt als langgestreckte Rechtecke imponiren, in deren Mitte der langovale Kern liegt, sind sie hier klumpig aufgeschwemmt, rund, polyedrisch, birnenförmig mit unsymmetrischer Lage des Kerns. Theilweise ist dabei die Tinctionsfähigkeit des letzteren herabgesetzt oder aufgehoben und das Protoplasma der Zelle körnig getrübt. Mit dem weiteren Abklingen der Chorioiditischen Veränderungen, welches auch hier wieder in der genugsam beschriebenen Weise in einem Zwischenraum von etwa 5,5 mm sich vollzieht, stellt sich auch das Tapetum wieder vollständig her; indessen zeigen die Zellen noch bis zu einer Entfernung von 3,5 mm hinter der Stichstelle hie und da Veränderungen ihrer Form und

Unregelmässigkeit ihrer Schichtung, sodass im Gegensatz zu dem normalen Bilde der Tapetumlagen, welches an eine aus Ziegelsteinen aufgeführte Mauer erinnert, hier, um im Bilde zu bleiben, sich der Anblick einer aus unbehauenen Steinen erbauten Wand darbietet. Bis zu letzterem Punkte vermisst man auch die regelmässige Anordnung feiner nur aus Endothelrohren bestehender Blutgefässe, die normaler Weise die Capillaris mit den jenseits des Tapetum gelegenen mittleren Blutgefässen verbindet; derartige Communicationen sind in diesem Bezirke spärlich und es scheint somit hier die Choriocapillaris hauptsächlich auf eine Versorgung von den Seiten her angewiesen zu sein. Bis hierher reicht nun auch die narbige Umwandlung und Fixation der Retina unterhalb des Stichloches. Das reichlich mit spindelförmigen Kernen besetzte junge Fasergewebe, dessen Fasern meridional geordnet sind, und welches nur spärlich mit Gefässen versorgt ist, die der Choriocapillaris entstammen, liegt überall von der Stichstelle bis zu dem letzterwähnten Punkt fest der Unterlage an. Aber innerhalb des Gewebes selbst findet etwa 1 mm hinter dem Stichcanal eine Spaltung statt. Während bis dahin die Dicke der Auflagerung die der normalen Retina erreichte, zieht jetzt im Niveau der inneren Fläche nur eine zarte, leicht faserige Membran, nur anfangs noch Kerne enthaltend, weiter papillarwärts, gehalten von einigen Ausläufern der Glaskörperverdichtung, und mit Wanderzellen und Pigment spärlich besetzt. Die Hauptmasse des Gewebes reducirt sich auf die Dicke der normalen äusseren Körnerschicht, um so gleichmässig bis zu dem erwähnten Punkte sich zu erstrecken. An den Schnitten, welche durch die Papille gehen, findet ungefähr an dieser Stelle wieder eine Vereinigung beider Theile statt; weiter medialwärts endet die innere Membran mit freiem Rande in gleicher Höhe, so dass sie — entsprechend dem ophthalmoskopischen Bilde — wie ein Schleier vor der äusseren Narbenschicht gelegen ist. Die Ausdehnung dieser Retinanarbe nach den Seiten übersteigt wenig 3 Papillenbreiten. Dann folgt abgelöste Netzhaut, welche in ähnlicher Weise nach den Seiten zu sich restituirt, wie es in der Richtung auf die Papille der Fall ist. Hier verdickt sich 3,5 mm hinter der Stichstelle das Narbengewebe fast unvermittelt zu etwa doppelter Stärke und springt mit scharfer Kante glaskörperwärts vor. An diese Kante setzt die unterhalb des Fixationsbereiches abgelöste Retina an. Anfänglich besteht ihr Gewebe nur aus Resten der Körnerschichten, zu-

sammengehalten durch spärliches Stützgewebe. Weiter nach unten findet in einer Breite von 2,5 mm allmähliche Restitution in der gewöhnlichen Form statt; von hier an sind alle Schichten wohlgeordnet vertreten, — die innere reticuläre ein wenig unscharf gezeichnet —; bis auf die Stäbchenzapfenschicht, welche körnig zerfallen, nur hie und da durch Reste ihrer Innenglieder die ursprüngliche Structur andeutet. Dabei verhält sich die Chorioidea nebst dem Pigmentepithel in dieser Breite bereits fast völlig normal; nur einzelne unregelmässig gestaltete und an Grösse wechselnde Zellen des Pigmentepithels deuten noch auf einen pathologischen Zustand. Von dort ab, wo die Netzhautschichten, abgesehen von der Stäbchenschicht, wieder hergestellt erscheinen, bis zu der 4,5 mm weiter abwärts gelegenen Papille ist die Chorioidea schön und klar gezeichnet, Tapetum und Epithel gleichmässig wohlerhalten, gut tingirt und die Netzhaut ist nur flach abgehoben, durch die körnigen Zerfallsproducte der Stäbchenschicht vom Pigmentepithel geschieden. Da findet sich unmittelbar über der Papille in dem Zwischenraum freies Blut und ausgeschwemmtes Pigment; das Pigmentepithel ist etwas lückenhaft, weniger gleichmässig. Medialwärts über die Papille hinaus ist auf kurze Strecke das Epithel zertrümmert und in offenbarem Zusammenhang mit der Choriocapillaris dieser Stelle liegt in dem Raum zwischen Netz- und Gefässhaut ein grosser fast bis an die mediale Grenze des Tapetum sich erstreckender Bluterguss, welcher die Netzhaut sackförmig vorgebaucht hat. Die Schicht der kleinen und mittleren Gefässe ist intact, ebenso die der grossen. Nach unten ist diese sackförmige Abhebung scharf begrenzt. Unmittelbar an die abgehobene Parthie stösst festsitzende Netzhaut, welche sämmtliche Schichten, auch die Stäbchenzapfenschicht besitzt. Letztere enthält für ca. 0,5 mm bei etwas undeutlicher Zeichnung kleine kuglige, mattglänzende Gebilde, wohl ein Zeichen, dass auch hier ein Zerfall schon im Gange ist. Im Uebrigen sind von hier ab Abnormitäten nicht mehr vorhanden. Die Papille erscheint leicht hyperämisch, bietet aber keine anatomischen Veränderungen.

Kurz zusammengefasst, ist hier thatsächlich eine Fixation der Retina auf ihrer Unterlage erzielt worden durch Narbenbildung in einem mehrere mm breiten unterwärts an die Stichstelle anstossenden Bezirk. Ueber diesen Bezirk hinaus findet ein allmählicher Uebergang von starken de-

generativen Veränderungen zu einem der Norm genäherten Zustande der Netzhaut statt. Die degenerirten Parthieen zeigen noch Fixationen mit den Resten des zum Theil verflüssigten Glaskörpers und so ist eine wenn auch z. Th. nur flache Abhebung in grosser Ausdehnung im oberen Bulbustheile zu Stande gekommen. Eine starke subretinale Blutung oberhalb der Papillenhöhe macht eher den Eindruck, als sei sie eine Folge des Ablösungsprozesses, nicht eine Ursache. — Die vor der Stichstelle gelegene Parthie der Retina zeigt, abweichend von ihrer Umgebung und von den sonstigen Veränderungen um den Stichcanal herum hochgradigste Atrophie ohne bindegewebige entzündliche Neubildung.

Auge VI.

Kleiner Pinscher, ausgewachsen. Rechtes Auge.

Es wurden mit gerader, auf 8 mm eingestellter, Canüle an der gewöhnlichen Stelle 3 Tropfen injicirt. Sofort nach der Injection war wiederum im oberen Theile des Bulbus die scharf umschriebene Jodwolke zu sehen, welche in der typischen Weise bis zum 3. Tage völlig verschwand. An Stelle derselben trat eine diffuse graue Glaskörpertrübung, in welcher sich der nadelförmige Stichcanal abhob. Die Trübung und Verfärbung des angrenzenden Hintergrundes schritt in den nächsten Tagen rapide fort. Am 7. Tage war der ganze Hintergrund, soweit er bei der ziemlich starken Glaskörpertrübung zu erkennen war, undeutlich, die Papille verschleiert. Wie bei den anderen Augen traten auch hier verschiedene kleine Retinalblutungen auf. Aeusserliche Entzündungserscheinungen fehlten vollkommen. Am 17. Tage der Beobachtung konnte eine schon seit mehreren Tagen sichtbare, über einen grossen Theil des Hintergrundes von oben innen nach unten aussen verlaufende, Falte deutlich als abgehobene Retina angesprochen werden. Allmählich traten noch eine ganze Reihe einzelner faltenartiger Abhebungen hervor unter weiteren, nach oben zu stärkeren, theilweise subretinalen Blutungen. Am 20. Tage gab der ganze Hintergrund einen gedämpft rothen Reflex, Details waren nicht zu erkennen, nur sah man nach vorn zu verschiedene Falten sich abheben. Offenbar war eine neue starke,

wahrscheinlich subretinale Blutung aufgetreten. Dieses Verhalten blieb fast unverändert bis zum 39. Tage, an welchem der Hund getödtet und das Auge enucleirt wurde. Härtung in Müllerscher Flüssigkeit. Nachhärtung in Alkohol.

Anatomischer Befund: Der Glaskörper, welcher überall der hinteren Linsenfläche anliegt und der andererseits überall mit der Innenfläche der Retina verklebt ist, erweist sich im Ganzen stark geschrumpft aber nach unten zu noch mässig durchsichtig, nur oben stärker verdichtet. Eigentliche sich besonders abhebende Strangbildungen sind makroskopisch nicht wahrzunehmen. Die Retina ist total in grossen Falten abgehoben, mit ausgezogenem Stiele an der Papille inserirend. Eine Fixation der Retina auf der Unterlage besteht nur in der unmittelbarsten Umgebung der Stichstelle. Letztere liegt 12.5 mm innen oben von der Papille, 2 mm von der Ora serrata entfernt. Dicht unterhalb der Stichstelle findet sich ein grosser, quer über die ganze Breite des Bulbus ausgedehnter, Bluterguss, welcher schon nach dem makroskopischen Anblick sich im Stadium der Organisation befindet. Nach unten von der Stichstelle reicht er im Durchschnitt 6 mm weit. Eine zweite kleinere subretinale Blutung liegt innen vorn in der Gegend der Ora serrata. Ersterer liegt, wie schon makroskopisch zu erkennen, überall fest der Chorioidea auf, zum Theil locker an der retinalen Seite. Der untere Abschnitt des Ablösungsraumes ist unvollkommen ausgefüllt von einer gallertigen, halbdurchscheinenden Masse, welche in sich zusammenhält, den Wandungen nur lose aufliegt und nach oben bis zu dem Bluterguss reicht in welchen sie unmittelbar übergeht. Ein Retinariss ist nicht zu sehen.

Mikroskopisch erweist sich der Stichcanal und das ihn ausfüllende Gewebe ganz analog dem Befunde der letztbeschriebenen Augen von längerer Beobachtungsdauer. Nur sind hier bereits im Stichcanal selbst wie an der inneren Ausbreitung des Stichgewebes mehr faserige Elemente eingelagert, dort radiär auf das Innere des Bulbus gerichtet, hier nach der Fläche der inneren Wand umbiegend. Nach innen zu stösst unmittelbar an dieses Gewebe der stark netzförmig verdichtete Glaskörper, in den nur von der Stichstelle her bindegewebige Ausläufer hineinragen, der aber selbst sich wie in den anderen Fällen kernlos darstellt, abgesehen von frei in seiner Masse suspendirten zelligen Elementen.

In der unmittelbarsten Umgebung des Stichloches hat auch

hier eine Verwachsung der drei Häute stattgefunden unter Umbildung von Netzhaut und Aderhaut in ein kernreiches festes Bindegewebe. Wiederum beginnt nach vorn zu nach kaum 0,5 mm die vollkommene Atrophie der Retina, welche bis zur Ora serrata sich als ganz dünne durchscheinende, fein faserige, kernlose Membran repräsentirt, welcher freie Zellen und Pigment spärlich anhaften, und welche durch den anhaftenden Glaskörper von der Unterlage losgerissen ist. Die Chorioidea zeigt dagegen wiederum relativ geringe, nach vorn zu bald abklingende anatomische Veränderungen; auf der mittleren Höhe des Corpus ciliare ist auch das retinale Epithel, das zum Theil mit losgerissen war, wieder hergestellt. Nach unten schiebt sich dicht hinter dem Stichcanal zwischen die anfänglich stark bindegewebig veränderte Chorioidea und die zu spärlichen Bindegewebslagen degenerirte Retina der Bluterguss. Das Blut liegt theils frei, in Fibrin eingebettet, theils zwischen dünnen auseinandergedrängten Lamellen, welche an die retinalen Faserlagen erinnern. Die Choriocapillaris als solche ist zerstört, aus dem Chorioidalgewebe senken sich in das Blutgerinnsel neue kleine Blutgefässe ein. Auch Pigment ist in die Masse eingeschwemmt. Die Retina liegt zum Theil nur lose auf dem Gerinnsel. Die gallertige Masse welche sich nach unten an den Bluterguss anschliesst, erscheint bei schwacher Vergrösserung homogen, bei starker fein körnig, und färbt sich blass mit Eosin. Da die Masse der Wand nur lose aufliegt und die Veränderungen der angrenzenden subpapillären Partheien der Chorioidea sehr geringfügige sind, ist zu vermuthen, dass es sich um die Gerinnung einer eiweisshaltigen Flüssigkeit handele, welche nicht an Ort und Stelle gebildet ist, sondern welche den oberen Theilen des Ablösungsbereichs entstammt und durch Senkung hierher gelangte, sei es nun, dass sie als Product chorioiditischer Ausschwitzung anzusprechen sei, oder, was wahrscheinlicher, dass sie aus dem oben gelegenen Blutkuchen ausgepresstes Blutserum darstelle. Für letzteres spricht schon der directe Uebergang beider Massen in einander.

In der Ausdehnung der Blutung zeigt die Aderhaut starke bindegewebige Umwandlung, mässige Pigmentirung, spärliche Gefässe, Verlust der typischen Capillarschicht und des retinalen Epithels. Vom Ende der Blutung an, welche, wie erwähnt, sich bis 6 mm hinter die Stichstelle erstreckt, beginnt die Chorioidea allmählich ihre ursprüngliche Structur wieder zu zeigen; zunächst treten die grösseren, dann die mittleren und

kleinen Gefässe mit grösserer Deutlichkeit und in typischer Lage hervor, während in der vielfach erwähnten Weise das Stroma sich im Zustande der entzündlichen Aufschwemmung befindet. In der Höhe der Capillarschicht findet ein unmittelbarer Uebergang in eine wenig pigmentirte, bis zu 0,2 mm dicke bindegewebige Auflagerung statt, welche dem Bilde des für den Fixationsbereich charakteristischen retinalen Narbengewebes der oben besprochenen Augen analog ist. An einer begrenzten Anzahl von Schnitten kann man auch hier noch einen partiellen Zusammenhang des ähnlich degenerirten vorderen Theiles der abgelösten Retina mit diesen Auflagerungen nachweisen. Der grösste Theil aber, der ursprünglich wohl in diesem ganzen Bereich fixirten Netzhaut ist durch den Zug des schrumpfenden Glaskörpers und die interlamelläre Blutung wieder von der Unterlage losgerissen. Die Auflagerung erstreckt sich bis ca. 2 mm vom oberen Papillarrande, nach unten zu an Dicke allmählich abnehmend. In ihrem unteren Theile wird sie durch Tapetumreste und die deutlicher sich gestaltende Choriocapillaris scharf von dem Aderhautgewebe geschieden. Von hier an sind nun sämmtliche Schichten der Chorioidea vollständig, das Stroma noch entzündlich aufgeschwemmt, die Adventitien der erweiterten und gefüllten Blutgefässe verdickt, das Pigmentepithel leicht gewuchert. Etwa 2 mm unterhalb der Papille ist die Aderhaut für die mikroskopische Betrachtung völlig zur Norm zurückgekehrt. Nur der Theil unmittelbar hinter der Ora serrata ist in noch zu besprechender Weise verändert. Die Papille ist reichlich mit freiem Blute infarcirt, ihre Kerne vermehrt, Pigment hineingeschwemmt, ihre Structur durch die zerrende abgehobene Retina unregelmässig aufgelockert, zerklüftet.

Die Netzhaut zeigt in der Ausdehnung der bindegewebigen Auflagerung auf der Chorioidea eine ähnliche Structur wie jene. Weiter abwärts treten die Neubildungsprozesse von Bindegewebe zurück und sie bietet durchweg einen stark atrophischen Charakter: zwischen spärlichen Resten des Stützgewebes Kerne, vorwiegend aus den Körnerschichten, auch diese unregelmässig vertheilt und lückenhaft, dünne Blutgefässe mit zum Theil nicht tingirbaren Kernen, freies Blut, Pigment; nichts mehr von Stäbchen und Zapfen, Limitans externa, Ganglienzellen und Nervenfasern. Alles dem geschrumpften Glaskörper anhaftend.

Auf der unteren Seite erstreckt sich die Ablösung bis über die Ora serrata hinaus, sodass noch ein Theil der Pars

ciliaris retinae an der Abhebung participirt. In den Winkel, den die abgezerrte Retina hier mit der Chorioidea bildet, ist längs der Ora serrata für fast 9 mm eine nach hinten zu wenig ausgedehnte Bindegewebswucherung zu Stande gekommen, welche von der Choriocapillaris ausgeht. Ausserhalb dieses Bereiches ist die Retina nur bis zur Ora serrata abgelöst, und dort fehlt auch diese Wucherung. Abgesehen von dieser erwähnten Betheiligung an dem pathologischen Process verhält sich das Corpus ciliare normal, desgleichen die Iris. Im Glaskörper sind auch mikroskopisch keine stärkeren Stränge wahrzunehmen, vielmehr ist es überall jene mehrfach beschriebene Form welliger und netzförmiger Verdichtung, die wir auch hier beobachten. Eine Fixation des Glaskörpers an der Retina hat auch im unteren Theile des Bulbus Platz gegriffen, wo das Corpus vitreum für den makroskopischen Anblick noch ziemlich durchsichtig war. Freilich ist hier die Wellen- und Netzzeichnung sehr wenig scharf ausgeprägt.

Auge VII.

Etwa halbjähriger kleiner Hund. Rechtes Auge.

Es wurden diesmal mit der nur auf 5 mm eingestellten geraden Canüle oben hinter dem Aequator 4 Tropfen der Jodtinctur injicirt. Ein wenig Flüssigkeit regurgitirte beim Herausziehen der Canüle und wurde abgewischt. Sogleich nach der Injection wurde eine sehr kleine rundliche Jodwolke oben ausserhalb des Tapetumbereichs beobachtet. Schon am darauffolgenden Tage konnte in der nächsten Umgebung unterwärts, unter gleichzeitigem Abblassen der Jodwolke, eine kleine partielle Abhebung festgestellt werden, welche nach Art der Gebirge auf einer Reliefkarte in einzelnen Graten hervortrat. Die betreffende Parthie war grünlichgelb verfärbt. Sie nahm in den nächsten Tagen noch etwas zu, während die Jodwolke einer nicht sehr ausgebreiteten grauen Glaskörpertrübung Platz machte. Nur die nächste Umgebung der Abhebung zeigte noch geringe Verschwommenheit und Verfärbung. Darüber hinaus blieb der ganze Hintergrund normal bis zum siebenundzwanzigsten Tage, an welchem Exitus und Enucleation erfolgte.

Die anatomische Untersuchung ergibt zunächst eine nicht erwartete umfängliche Verflüssigung des Glaskörpers. Membranöse Reste desselben liegen der hinteren Linsenfläche an und erstrecken sich von dort auf der oberen Seite bis etwa 3 mm

hinter der Stichstelle an der inneren Retinafläche entlang. Die Ablösung der Retina, welch' letztere dicht hinter der Stichstelle zunächst als mit Pigment durchsetztes faseriges Gewebe von der mehrfach beschriebenen Structur sich erhebt, und nach hinten zu mehr und mehr Reste des ursprünglichen Gewebes aufnimmt, reicht nur ein wenig über den Bereich der Glaskörperfixationen hinaus. Von da ab findet schnell eine Annäherung an die Norm statt, und 5,5 mm hinter der Stichstelle zeigt die Netzhaut keine Abweichung von der Norm mehr und liegt überall glatt an. Die Chorioidea, welche unmittelbar an der Stichstelle in der gewöhnlichen Weise bindegewebig verändert und mit Sklera und Retina verwachsen war, erreicht schon nach etwa 3 mm die Norm. Der Stichcanal bietet im Wesentlichen dasselbe Aussehen wie an den letztbeschriebenen Augen. Nach vorn zu findet sich auch hier in einer Breite, welche der Ausdehnung der Fixation um den Stichcanal entspricht, vollkommene Atrophie des dem Glaskörper anhaftenden Retinalgewebes, während die Chorioidea nur in naher Umgebung des Stichcanals entzündliche Veränderungen zeigt. — Nach den Seiten zu greift sehr schnell ein Uebergang zu normalen Verhältnissen Platz.

Im Uebrigen ist der ganze Uvealtract normal, ebenso die Retina jenseits der besprochenen Veränderungen, desgleichen auch die Papille.

Die Glaskörperreste weichen von dem bisher gezeichneten Bilde nicht wesentlich ab.

Auge VIII.

Grosser alter Schäferhund. Linkes Auge.

Das Auge zeigte vor der Injection in dem orangefarben glänzenden Tapetumbezirk eine Reihe grauer Flecken, die bei wechselnder Stellung des Auges bald glanzlos, bald hell glänzend erschienen. Dieselben Veränderungen bot auch das rechte Auge desselben Hundes dar; und ich will gleich hier erwähnen, dass es sich, was wegen der Ungewohntheit des Bildes ophthalmoskopisch nicht festgestellt werden konnte, — um chorioiditische Heerde handelte, welche über den ganzen Augenhintergrund verstreut lagen, und an denen die Retina unter Verlust ihrer äusseren Schichten mit der Unterlage verwachsen war, lediglich mit der Nervenfaserschicht und den Gefässen

diese defecten Stellen überbrückend. Die Papillen sahen beiderseits grauweiss aus. Die Gefässe boten nichts Auffälliges.

Es wurden 4 Tropfen Jodtinctur mit der geraden auf 9 mm eingestellten Canüle etwa in der Höhe des Aequators injicirt. Auch hier regurgitirte ein Theil der Flüssigkeit. Und da diesmal ziemlich weit vorn injicirt war, wurde eine Jodwolke überhaupt nicht gesehen. Der Hintergrund war unverändert. Am zweiten Tage trat Iridocyklitis auf, welche ein starkes gallertiges Exsudat im Pupillarbereiche setzte, aber unter Hinterlassung einer schmalen hinteren Synechie in 8 Tagen abheilte. In der Folgezeit konnte man ziemlich weit vorn am Dach des Glaskörperraumes eine zarte, nicht sehr ausgebreitete Glaskörpertrübung bemerken. Im Uebrigen zeigte der ophthalmoskopische Befund keine wahrnehmbare Veränderung. Der Glaskörper blieb dauernd, abgesehen von der Trübung oben, klar, die Netzhautzeichnung scharf, die Farbe des Hintergrundes die gleiche. Auch Zeichen einer Veränderung in Iris und Corpus ciliare traten nicht wieder auf. Und so blieb der gleiche Status bis zum Exitus, welcher am 72. Tage herbeigeführt wurde. Härtung in Müller'scher Flüssigkeit, Nachhärtung in Alkohol.

Anatomischer Befund: Der Glaskörper ist von guter Consistenz, den ganzen Glaskörperraum ausfüllend; er ist auch nach der Härtung in Müller'scher Flüssigkeit vollkommen diaphan. Nur oben findet sich eine ziemlich intensive Verdichtung circumscript in der Gegend der Stichstelle; sie misst in der Flächenausdehnung 8 mm und hat eine Dicke von 4 mm in ihrer Mitte, nach den Seiten zu nimmt sie an Dicke ab. Der hintere Theil der Glaskörperverdichtung steht in fester Verbindung mit einer umschriebenen Netzhautablösung, welche sich bis auf 4 mm von der Papille erstreckt. Sonst liegt die ganze Retina an.

Die mikroskopische Untersuchung ergab das Vorhandensein einer ausgebreiteten chronischen Chorioiditis, von welcher oben gesprochen wurde, und welche, wie schon aus der guten Consistenz des Glaskörpers hervorgeht, nichts mit der Einwirkung der Jodtinctur zu thun hatte. Die Wirkungen der letzteren spielen sich vielmehr in einem begrenzten Raume in der Nachbarschaft der Stichstelle ab. Auch hier finden wir überall wieder das typische Bild: Stichcanal nebst Stichcanalgewebe, welches entsprechend der längeren Beobachtungsdauer stärker fibrös umgewandelt ist, und der unmittelbare Anschluss des

verdichteten Glaskörpers an die innere Ausbreitung des Stichcanalgewebes, wie bei den anderen Augen. Die Ausbreitung des Gewebes auf der Innenseite überragt nur um ein geringes die Nachbarschaft; es findet ein directer Uebergang desselben in die benachbarte Verwachsung von Retina und Chorioidea mit den inneren Sklerallamellen statt. Auch hier erstreckt sich diese Verwachsung der drei Häute nur auf ca. 0,5 mm nach jeder Richtung. Nach vorn wiederum bis zur Ora serrata, welche 3,5 mm vor dem Stichloch gelegen ist, vollständige Atrophie und Abhebung der Retina durch den partiell verdichteten Glaskörper bei mässiger und wenig ausgedehnter Veränderung der Chorioidea. Nach hinten zu ist es hier wegen der geringeren Ausbreitung der Jodtinctur über den Stichcanal hinaus nicht zu bindegewebiger Umbildung der Gefässhaut und bindegewebigen Fixationen zwischen dieser und der Retina gekommen. Vielmehr klingt die Entzündung der ersteren nach hinten zu, — rücksichtlich ihrer auf die Jodwirkung zu beziehenden Veränderungen —, bald ab, während die abgehobene Netzhaut nur spärlich neues Bindegewebe gebildet hat, und mehr das Gepräge atrophischer Vorgänge trägt. Neben Resten alter Blutgefässe und Resten von Stützgewebe finden sich Elemente aus den Körnerschichten, Pigment, freie rothe Blutkörperchen in mässiger Menge; hie und da ist die abgelöste Netzhaut besonders dünn und sogar in ihrer Continuität durch einzelne Lücken unterbrochen, ohne dass es zu einem eigentlichen Riss gekommen wäre. Wie erwähnt, reicht die Abhebung bis auf 4 mm an die Papille heran; dann liegt die Retina überall an und zeigt das Verhalten, welches durch die chronische Chorioretinitis bedingt ist, gleichmässig im ganzen Auge. Auf der unteren Seite ist unmittelbar hinter der Ora serrata ein schmales, feinkörniges Exsudat zwischen Ader- und Netzhaut eingeschoben, welches letztere in umschriebenem Umkreise flach empordrängt. Hier handelt es sich um einen frischen, entzündlichen Vorgang, und es war die Frage, ob es sich hier doch um eine directe Einwirkung der Jodtinctur etwa in Folge der Verdünnung und Vertheilung der Flüssigkeit durch den ganzen Raum bezw. ein Herabsinken eines Theiles der Flüssigkeit nach dieser Stelle handle, oder ob man dabei an eine Exacerbation der vorhandenen chronischen Chorioiditis, bezw. die Bildung eines neuen chorioiditischen Heerdes zu denken habe, unabhängig von der Jodwirkung oder bedingt durch eine Fortleitung des Reizes vom Orte des Traumas auf

den ganzen Uvealtract. Letzteres ist mir mit Rücksicht auf die klinisch beobachtete vorübergehende Iridocyklitis das Wahrscheinlichere; und anatomisch betrachtet ist nicht abzusehen, wie an dieser entfernten Stelle durch Contaktwirkung eine derartige Schädigung zu Stande kommen sollte, ohne dass auch die zwischenliegenden Partieen, vor Allem der, nach den Erfahrungen an den anderen Augen, so empfindliche Glaskörper gelitten hätte.

Auge IX.

Derselbe Hund. Rechtes Auge.

Der Hintergrund zeigte dieselben chorioiditischen Veränderungen vor der Injection wie das andere Auge.

Diesmal wurde mit der Schoeler'schen Messercanüle injicirt. Ich habe damit dieselbe Erfahrung gemacht, wie mehrere Autoren, dass sie unhandlicher sei als die Canüle der Pravaz'schen Spritze. Zunächst war das Messer nicht so scharf als es wünschenswerth gewesen wäre. Sodann aber gelang es mir nach Einstossung des Messers nicht die stumpfwinklig vorspringende Canülenöffnung durch die Sklera einzuführen, und die Folge war, da sich das Skleralgewebe fest um die Messerschneide zusammenschloss, dass von den 3 zu injicirenden Tropfen das meiste, vielleicht alles daneben floss. Uebrigens konnte ich auch nicht soweit hinten injiciren, wie ich es mit der geraden Spitze gethan hatte. Aus letzterem Grunde sah man nach der Injection ophthalmoskopisch überhaupt keine Veränderung. Es wurde die Beobachtung bis zum 47. Tage fortgesetzt und dauernd der gleiche unveränderte Status festgestellt.

Die anatomische Untersuchung lehrte, dass der Einstich gerade in die Ora serrata zu liegen gekommen war. Wie am anderen Auge ist auch hier der Glaskörper ganz durchsichtig; es fehlt sogar oben in der Gegend der Stichstelle für die makroskopische Betrachtung jede Andeutung einer Trübung. Er füllt den ganzen Glaskörperraum aus und ist von guter Consistenz. Nirgends ist eine Netzhautablösung zu sehen.

Mikroskopisch zeigte sich auch hier das Bild der chronischen Chorioretinitis, indessen ohne frische Heerde. Die Stichstelle hat entsprechend der Schneide des Messers eine längliche und schmale Form. Sie ist sehr wenig pigmentirt und enthält nur fibröse Elemente. Im Uebrigen ist es auch hier zu einer auf die nächste Umgebung des Stichs beschränkten Narben-

bildung zwischen Retina, Chorioidea und Sklera gekommen. Um ein weniges darüber hinaus ist keine Einwirkung des Eingriffs mehr zu erkennen.

Das innere Ende des Stichcanals ist leicht muldenförmig nach aussen retrahirt, wie auch die anstossenden Ränder von Netz- und Aderhaut ein wenig nach aussen umgebogen sind. An diesem inneren Ende haftet der Glaskörper; es fehlt indessen eine eigentliche Trübung. Man sieht nur, wie aus den nächstliegenden Partieen des Glaskörpers radiär einzelne Linien gerade auf die Stichstelle zu gerichtet sind, welche man unwillkürlich mit einer von der retrahirten Stichnarbe ausgehenden Zugwirkung in Zusammenhang zu bringen geneigt ist. Es fehlt in diesem Falle eine Ablösung der Retina; aber es fehlt auch jeder Anhalt, dass wirklich Jodtinctur in den Glaskörper gedrungen ist; auch eine einfache Stichverletzung kann wohl derartige Veränderungen zeitigen.

Auge X.

Mittelgrosser, etwa einjähriger Hund. Rechtes Auge.

Es wurden in das vorher normale Auge mit der geraden Canüle 6 Tropfen Jodtinctur hinter den Aequator, ungefähr im sagittalen Meridian injicirt. Die anfänglich rothbraune Jodwolke blasste in der gewöhnlichen Weise innerhalb 2 Tagen völlig ab und machte einer diffuseren grauen Glaskörpertrübung Platz. Zugleich wurde die Netzhaut in der Nachbarschaft, ebenso in der bei den meisten Augen beobachteten Weise trübe und verwaschen. Einige kleine Blutungen traten in diesem Bezirk auf, und am sechsten Tage präsentirte sich an entsprechender Stelle eine partielle, stumpf kegelförmig nach unten ragende Netzhautabhebung; dieselbe nahm in den nächsten Tagen noch etwas zu, blieb aber dann stationär bis zum Exitus am 36. Tage. Am Dache des Glaskörperraums sah man einige Glaskörperflocken, welche bei Bewegungen des Auges flottirten.

Die anatomische Untersuchung erwies den Glaskörper fast vollständig verflüssigt. Nur spärliche membranöse Reste sassen der hinteren Linsenfläche auf und spannten sich auf der oberen Seite zur Retina hinüber, zogen auch zum Theil von der Gegend der Stichstelle zu weiter rückwärts gelegenen Theilen der Retina, jedoch nur bis 5 mm hinter der Stichstelle.

Letztere bietet unter dem Mikroskop das gewohnte Bild

eines reichlich pigmentirten Granulationsgewebes in einem trichterförmig sich einsenkenden und nach innen wieder erweiternden Canal. Die Verwachsung der Häute am Canalrande, die völlige Atrophie des in einer Ausdehnung von 4 mm bis zur Ora serrata vor dem Stichloch gelegenen Netzhautbezirks, bei geringer und nach vorn zu schnell abklingender Chorioiditis, all' das unterscheidet sich im Wesentlichen nicht von den bisherigen Beobachtungen. Nach hinten zu hat auf etwas mehr als 2 mm ursprünglich eine narbige Fixation der Retina an der Chorioidea stattgefunden, aber offenbar ist vor vollendeter Narbenbildung der retinale Antheil durch Glaskörperzug wieder losgerissen worden. So finden sich für die angegebene Strecke neugebildete Bindegewebslamellen sowohl auf der chorioidalen als auf der retinalen Seite. Die Ablösung reicht dann noch 3 mm weiter papillarwärts; doch verliert sich in diesem centralen Theile das Bild bindegewebiger Neubildung und es tritt mehr die Atrophie des Gewebes in den Vordergrund, papillarwärts allmählich sich verringernd. Etwas über 5 mm hinter der Stichstelle und noch 6 mm von der Papille entfernt liegt die Retina an und zeigt scharf gezeichnete und wohl tingirte Elemente, während die Chorioidea sich kurz hinter dem Aufhören der bindegewebigen Auflagerung bereits zur Norm zurückgefunden hatte. Auch im übrigen Bulbus zeigt weder Retina noch Chorioidea eine sichtbare Abnormität. Desgleichen Papille, Corpus ciliare und Iris. An diesem Auge lassen sich als Ursache der Ablösung entsprechend dem makroskopischen Bilde einzelne an der Retina haftende Membranen und Stränge unterscheiden. Dieselben sind im Ganzen structurlos, hie und da von leicht faseriger Zeichnung, an anderen Stellen körnig, ohne eigene Kerne; angelagert sind spärliche Wanderzellen und geringe Mengen von Pigment und rothen Blutkörperchen.

Auge XI.

Derselbe Hund. Linkes Auge.

In das vor der Injection normale Auge wurden mit gerader Canüle oben ungefähr im Aequator 4 Tropfen Jodtinctur injicirt.

Der klinische Verlauf begann in typischer Weise mit einem Abblassen der Jodwolke und retinitischer Verschleierung und Verfärbung, welche sich in den ersten Tagen bis auf etwa 2 Papillarbreiten vom oberen Papillarrande erstreckte. All-

mählich wurde der ganze Hintergrund sehr leicht verschleiert; die stärkeren Veränderungen dagegen blieben auf den ursprünglichen Bezirk beschränkt, der schliesslich hellolivenfarbige Tönung zeigte. Am Dache des Bulbus verdichtete sich die ursprünglich diffuse Trübung zu einem scheibenförmigen, elfenbeinfarbenen schwartigen Gebilde, von welchem aus zarte Glaskörpermembranen, welche flottirten, frei in den Glaskörperraum herabhingen, auch rückwärts zur Retina der oberen Bulbusfläche zogen. Das Auge wurde im Ganzen 40 Tage beobachtet.

Die anatomische Untersuchung ergab wie bei dem rechten Auge fast völlige Verflüssigung des Glaskörpers und dasselbe Verhalten der membranösen Glaskörperreste der Retina gegenüber. Das tellerförmige Gebilde am Bulbusdach ist die innere Ausbreitung des Stichcanalgewebes, welche eine Breite von ca. 8 mm und eine Höhe von 4 mm erreicht; dieselbe enthält reichliche zellige Elemente, zum Theil hat aber schon Umbildung in fibröses Gewebe stattgefunden. Nach vorn vom Stichcanal findet sich wiederum die typische Atrophie des Netzhautgewebes bei geringer Betheiligung der Chorioidea. Nach hinten zu ist die Retina auf ca. 5 mm in Narbengewebe umgewandelt, welches der Chorioidea fest aufliegt und eine Höhe von ca. 0,3 mm erreicht. In der Mitte seiner Ausdehnung nach hinten zu verdickt sich das Gewebe bis auf das Doppelte. Hier löst sich ein Theil der Bindegewebslamellen ab und setzt sich unter Aufnahme normaler Elemente in die weiter abwärts gelegenen, abgelösten Partheien der Retina fort. Auch hier sind es Stränge und Membranen von umschriebener Bildung, welche den vorderen Retinatheil abgezerrt haben. Etwa 6 mm hinter der Stichstelle erreicht die Retina diejenige Verfassung, in welcher sie sich über den ganzen übrigen Bulbustheil erstreckt. Sie ist flach von der Unterlage abgehoben, die Stäbchenzapfenschicht vollständig zerfallen. Limitans externa, äussere Körnerschicht, äussere retikuläre und innere Körnerschicht sind schön gefärbt, scharf gezeichnet. Nach innen davon findet sich über die ganze Retina ein sehr eigenthümlicher atrophischer Zustand, welcher mit Rücksicht auf die vorliegende Frage nur kurz angedeutet werden kann. Die Dicke der inneren Retinaschichten ist nämlich unvermindert, dagegen ist das Netzwerk der inneren granulierten zum grossen Theil geschwunden, ohne dass an die Stelle anderes Gewebe oder ein Exsudat, ein kerniges Gerinnsel oder dergleichen getreten wäre. Die Kerne dieser Zone sowie

die Ganglienzellen sind spärlich, die Nervenfaserschicht sehr dünn, in der Peripherie überhaupt nicht mehr wahrzunehmen. Sehr scharf skeletartig treten hierdurch die Müller'schen Stützfasern und ihre kegelförmigen Endausbreitungen hervor. Die Papille zeigt keine auffällige Veränderung. Es fehlt mir an Analogieen in den Befunden an den anderen Augen, um für dieses sonderbare Verhalten mit Rücksicht auf die Wirkung der Jodtinctur eine Erklärung geben zu können. Auch hier ist der Uvealtrakt, abgesehen von geringfügigen Veränderungen am Pigmentepithel, das überall der Chorioidea anhaftet, von der Norm nicht sichtlich abweichend. Die Veränderungen um die Stichstelle sind die typischen.

Auge XII.

Dachshund, ausgewachsen. Rechtes Auge.

Dieses Auge konnte wegen Verderben des Präparates mikroskopisch nicht untersucht werden. Ich will nur kurz erwähnen, dass 4 Tropfen injicirt wurden, dass er am zweiten Tage eine mässige Iridocyklitis bekam, nach deren Abklingen am 10. Tage eine beginnende Netzhautablösung beobachtet wurde. Dieselbe wurde allmählich total, das Auge blieb dann reizlos und nicht wesentlich verändert bis zum 79. Tage.

Makroskopisch konnte man eine starke Glaskörperverdichtung mit einer Reihe kleinerer subretinaler Blutungen und totale Ablösung der Netzhaut feststellen, welche nur wie an einem Stiele an der Papille festsass und eine punktförmige Fixation an der Stichstelle eingegangen war.

Wenn ich die Befunde meiner Beobachtungen zusammenfasse, so steht im Vordergrund die bemerkenswerthe Thatsache, dass mit zwei Ausnahmen in allen Fällen in Folge der Jodinjectionen Netzhautablösung in grösserer oder geringerer Ausdehnung eintrat. Von den zwei Ausnahmefällen war der eine am zweiten Tage der Beobachtung ad exitum gekommen, hatte also die Zeit noch nicht erreicht, innerhalb welcher sich nach der klinischen Beobachtung die Ablösungen einstellten. Der andere Fall ist derjenige, welcher mit der Schoeler'schen Messercanüle injicirt war. Hier ist in der That die Injection wegen der oben erwähnten Schwierigkeiten, welche in der Natur des Instrumentes

lagen, unvollkommen ausgefallen und entweder nur sehr wenig oder nichts von der Jodtinctur in den Glaskörperraum gelangt.

Unter den 10 Fällen mit Netzhautablösung sind 4, bei denen diese Ablösung total ist. Darunter sind 2, bei denen die Retina durch eine zwischenliegende Masse von der Chorioidea abgedrängt wird, das eine Mal durch eine starke Blutung (Auge VI), das andere Mal durch ein chorioiditisches Exsudat (Auge III). Daneben findet sich in beiden Augen Glaskörperschrumpfung und Fixation des Glaskörpers an der Retina. Die beiden anderen Fälle von totaler Ablösung sind wie die 6 partiellen Abhebungen bedingt lediglich durch die Retraction des geschrumpften Glaskörpers. In 5 Fällen war der Glaskörper zum grossen Theil verflüssigt, zweimal fand sich ein ausgedehnter Retinariss.

Stärkere äussere Entzündungserscheinungen traten nur dreimal auf, nämlich bei dem Auge III in Form einer heftigen Iridochorioiditis, wobei eine Infection nicht absolut ausgeschlossen erschien, und bei den Augen VIII und XII in Form einer in wenigen Tagen abklingenden Iridocyklitis.

Zweimal trat in den ersten Tagen eine partielle Trübung der hinteren Linsenschichten nach Art eines Chorioidalstaars auf, welche indessen innerhalb weniger Tage wieder verschwand (Auge I und IV).

Die Beobachtungszeit schwankte zwischen 2 und 72 Tagen.

Anatomisch wurde als Regel beobachtet, dass sich in der That an der Einstichstelle eine bindegewebige Fixation zwischen Retina und Chorioidea bildete, die sich papillarwärts bald sehr wenig, bald weiter hin fortsetzte, wobei an ein Herabsinken der Jodtinctur von der Stichstelle längs der Bulbuswand zu denken war. Ueberdies war unmittelbar an der Stichstelle auch die Sklera in die Narbenbildung mit einbezogen. Jenseits jener Zone, oder wo eine ausge-

dehntere Verwachsung nicht statthatte, dicht hinter der Stichstelle begann dann die Ablösung der mehr oder weniger stark degenerirten und mit dem Glaskörper verklebten Retina. Bisweilen bot selbst die hinter der Stichstelle gelegene Verwachsung und Narbenbildung dem Glaskörperzuge nicht den genügenden Widerstand, und es trat dann eine Spaltung der veränderten Retinaschichten auf, sodass der innere Theil dem Glaskörper folgte, der äussere an der Chorioidea haften blieb.

Die Entzündung der Uvea reichte nach vorn von der Stichstelle meist nicht weiter, als bis zur Ora serrata und war hier zum Theil sehr geringfügig. Einige Male war eine Betheiligung der hinteren Parthieen des Corpus ciliare vorhanden. Auch die Pars ciliaris retinae war entsprechend meist intact.

Der nach vorn von der Stichstelle gelegene Theil der Retina war, abgesehen von der unmittelbarsten Nachbarschaft des Stichcanals, welche noch an der Narbenbildung participirte, bis zur Ora serrata in einer Breite, welche dem Verwachsungsbereich etwa entsprach, zu unkenntlichen dem Glaskörper anhaftenden membranösen Resten atrophirt. Zusammengehalten mit der verhältnissmässig geringen Chorioiditis dieser Gegend und mit der Art der retinitischen Veränderungen an anderen Stellen, muss diese Erscheinung als der Ausdruck höchstgradiger Ernährungsstörung, nicht als eine durch directe Jodeinwirkung oder entzündliche Vorgänge herbeigeführte Necrose angesprochen werden; es handelt sich um ein Gewebe, welches auf die Ernährung durch eine Endarterie angewiesen ist, und welchem durch eine breite, alle Schichten umfassende Narbe jegliche arterielle Zufuhr abgeschnitten wird. Die Ablösung von der Unterlage in Folge Glaskörperzuges schliesst andererseits auch eine Erhaltung der äusseren Schichten aus, nicht zu reden von einer etwa vicariirend eintretenden choriocapillaren Zufuhr für die mittleren.

Nach hinten zu war die Ausdehnung der Chorioiditis und Retinitis verschieden gross; meist erreichte die Chorioidea früher die Norm, als die abgehobene Retina. Die starke Veränderung der abgehobenen Retina stand bisweilen in auffallendem Gegensatz zu dem relativ wenig pathologischen Verhalten der unterliegenden Chorioidea, sodass ich annehme, dass zu grossem Theil die retinitischen Veränderungen als nach der Ablösung fortgeschrittene Degenerationszustände anzusehen seien. Sehr bemerkenswerth ist, wie erwähnt, das fast durchweg beobachtete Fehlen allgemeiner entzündlicher Erscheinungen an den injicirten Augen. Auf Grund dieser letzteren Thatsache und zufolge dem anatomischen Bilde habe ich den Eindruck trotz der so ungünstigen Resultate meiner Injectionsversuche, dass die entzündlichen Erscheinungen von Seiten der Augenhäute sich bei gehöriger Abstufung der Menge und Concentration der Jodlösung doch wohl beherrschen und auf die gewünschte locale Reizung und Narbenbildung beschränken liessen. Was aber die Irritirung durch die Jodtinctur unter keinen Umständen verträgt, das ist der Glaskörper. Es berührt sich das mit einem Theil der Resultate, welche Leber in seinem im Jahre 1891 veröffentlichten grossen Werke bei Einbringung von Fremdkörpern in den Glaskörper beobachtete; der Glaskörper antwortet, wie meine Versuche mich lehren, auf die chemische Reizung stets mit geringerer oder ausgedehnterer Schrumpfung, oder mit Schrumpfung und Verflüssigung; und dem, an der entzündlich erkrankten Netzhaut adhärenten Glaskörper folgt die Retina. Selbst bei grösster Herabsetzung der Quantität und Concentration, würde man, glaube ich, nichts anderes erreichen können, als dass bestenfalls der Glaskörper nicht geschädigt wird. Eine irgendwie nützliche Einwirkung auf den Glaskörper, wie sie Schoeler's Methode voraussetzt, ist nicht zu erwarten. Auf jeden Fall, scheint mir also, muss das Einbringen einer derartig differenten Substanz in den

Glaskörper selbst vermieden werden, wo es sich um sehende Augen handelt und wo die Absicht vorliegt, diese zu heilen. Die Injectionen zur Bekämpfung infektiöser Prozesse stehen auf einem anderen Blatt.

Sodann stellt auch die Zone vollkommenster Retinalatrophie vor dem Stichcanal einen locus minoris resistentiae für Risse und Eindringen verflüssigten Glaskörpers dar. Hierdurch unterscheidet sich die artificielle narbige Vereinigung der Retina mit der Chorioidea sehr wesentlich von einer durch genuine Chorioiditis entstandene Verwachsung, welche beim Uebergreifen auf die Retina doch die Gefässschicht bezw. die Nahrungszufuhr durch die Zweige der Centralis retinae nicht zu alteriren braucht. Freilich bin ich geneigt, diese Unvollkommenheit der Methode in zweite Linie zu stellen.

Ist es nun misslich, bei Thierexperimenten erhaltene Resultate ohne weiteres auf den Menschen zu übertragen und von dem Verhalten gesunder Hundeaugen gegen äussere Eingriffe Folgerungen für das Verhalten erkrankter menschlicher Augen ableiten zu wollen, so dürften sich doch, wie ich glaube, aus den letzten allgemeinen Erwägungen einige Gesichtspunkte ergeben, welche nicht ohne Nutzen auch bei dem Aufsuchen der Heilbedingungen für den Menschen Verwerthung finden könnten.

Zum Schluss meiner Arbeit drängt es mich, meinem Lehrer, Herrn Professor Dr. Kuhnt für die Anregung und das rege Interesse, welches derselbe fortdauernd in liebenswürdigster Weise meinen Untersuchungen entgegengebracht hat, auch an dieser Stelle meinen wärmsten Dank zu sagen. Auch Herrn Collegen Helmbold danke ich für die Anfertigung der Nummern 4 und 5 der beigegebenen Zeichnungen [1]).

[1]) Die Arbeit wurde vor ca. 2 Jahren vollendet, die Drucklegung durch äussere Verhältnisse verzögert. Es ist daher kein Bezug auf neuere Arbeiten und Versuche in dieser Richtung genommen worden.

Erklärung der Abbildungen auf Tafel III.

Fig. 1. Zu Auge I. Schnitt durch den Rand des Stichcanals. a. Gewuchertes episklerales Gewebe. Schwache Vergrösserung.

Fig. 2. Zu Auge I. Eingerollter Rand der Retina unterhalb des Risses, in Verbindung mit Glaskörperstrang. a. Verdichteter Glaskörper mit Zellen und Pigment. Schwache Vergr.

Fig. 3. Zu Auge II. Schnitt durch den Stichcanal. Schw. Vergr.

Fig. 4. Zu Auge V. a. Retinales Narbengewebe unterhalb des Stichcanals. b. Verdichteter Glaskörper, unmittelbar an das Stichcanalgewebe sich anschliessend. c. Endstück retinalen Narbengewebes vor dem Stichcanal. Darüber hinaus vollkommene Atrophie. Schw. Vergr.

Fig. 5. Zu Auge IX. Schnitt durch den Stichcanal. a. Strahlen im Glaskörper. Schwache Vergrösserung.

Druck von Pöschel & Trepte in Leipzig.

Fig. 1

Fig. 2

Fig. 4.

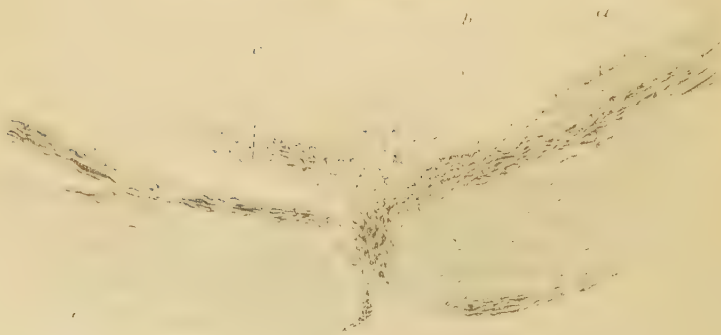

Fig. 1-3 Wolff del. Fig. 4 u. 5 Richmond del.

W.

Fig. 3.

Fig. 5.

in Leipzig

Lith. Anst. v. A. Funke, Leipzig